簡介脊椎後方固定（POSTERIOR INSTRUMENTATION）
----- 經椎腳固定術（TRANSPEDICULAR SCREW）

台北醫學院講師
附設醫院骨科主治醫師
徐肇文

脊椎為支持人體的中心骨架，一切的姿態，動作均須靠它作為穩定的支撐．當此支撐能力發生了故障，初期便會有疼痛的症狀，進而發生神經病變及椎骨變形，而使人體不能維持姿勢，最後不能站立．

臨床上常見的胸，腰椎病變最多的是退化性疾病，一般稱為脊椎退化病（Spondylosis），包括了多種不同的變化，從腰疼而併發神經根壓迫症狀，進而脊椎崩解，滑脫甚而脊柱側彎，脊椎假關節形成不穩定脊椎．單椎節的不穩定則常發生在腰椎間盤的變性．脊椎的骨折也佔了很重要的地位，尤其骨折部位的不穩定度常使患者遺憾終身．先天性的畸型，如先天性椎骨滑脫症，脊柱側彎，脊椎發育不完全等，也造成姿勢不良及臨床症狀．脊椎骨本身原發及次發的腫瘤及急慢性的病菌感染也是造成脊柱不穩定的原因．

脊柱病變的治療主要目標是要能達到有一穩定的脊柱．早年臨床醫師在處理此類患者多以外在的固定方式如石膏及支架固定．解剖學發達後進而手術作脊椎融合術，但仍須外加以石膏支架等．骨內固定的觀念發展後便有人嘗試以不同的方式及器械作脊椎的內固定．哈林頓醫師發明了一套系統（Harrington Instrumentation）包括了錐板鉤（Laminal Hook）及支持桿（ROD）的組合可作相當程度的脊椎關節撐開（Distraction）支持．另一位Luque醫師想到利用椎板作每一椎體的固定，他發展了椎板下鋼索固定術（Sublaminal Wire）使須固定的所有椎骨均可經由鋼索和支持桿固定．兩者著實風光了一陣；而且沿用至今．其理論基礎被後人作為脊椎後方固定術的重要觀念．（圖一，圖二）

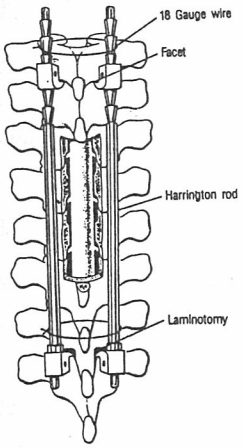

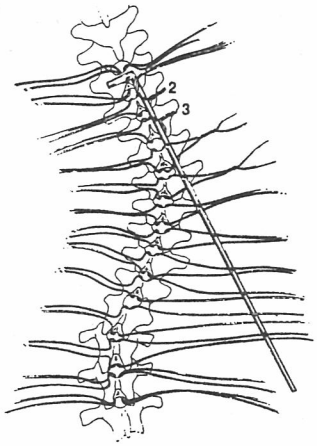

圖一：Harrington Instrumentation.　　圖二：Luque Sublaminal Wire.

人體工學觀念的進步加上脊柱關節的力學研究並總合各種固定術的成果研究發現脊椎的固定應為只固定在須要固定的較少椎節上 並能有牽引（Distraction）和（Compression）的功能而有相當的椎節穩定度（Segmental Stability）使骨融合順利發生．因而再深入研究脊椎骨本身的力學發現脊椎腳（Pedicle）能用來作為較穩定固定椎體的理想地方，甚致骨質疏鬆的患者也能由此得到穩定度．早在1947年King醫師已嘗試經椎腳的固定，近十年更有許多人各自發展自己的系統如（Krag. Louis. Roy-Camille. Steffe.）等．而本人所使用的是ZIELKE系統原來稱作V.D.S.（Ventral Derotational Spodylodese）．是用在作脊椎前方固定．但其器械也適用經椎腳後方固定，支持桿也由原來的3.2 mm改為4 mm使折斷率大為降低而改稱D.K.S.（Dorsal Kompression Spondylodese）文獻上的報告也廣為人所接受.

以下簡單介紹經椎腳作螺絲固定：俯臥的麻醉後病患作脊柱線正中切開露出所須固定的脊椎板間關節（Facet）及脊椎橫突（Transverse Process）後先作必要的手術如椎板切除（Laminectomy），椎間盤切除（Discoidectomy），神經根解析，假關節切除或初步椎體復位等．再定位出椎腳的中心位置，先以椎板間關節的外側（Lateral Aspect）作一直切線和橫突的正中橫切線交點；一般約在椎板間關節最下緣的正外側約2 mm．在椎板上的定點穿刺後一般是以探索方式穿入最安全．如有相當把握也可用骨鑽．穿入時依椎體位置的不同

而作不同角度的向內偏角並和椎體的縱軸垂直．當然術前完整的X 光片和電腦斷層，及術中的X 光造影是不可缺少的判斷工具．穿入後以刮匙（Fine Currete）或鑽頭（Drill Bit）探索入椎腳經確認後再入椎體．螺絲的長度和墊片選擇後旋入固定．所須固定的所有椎腳完全按上螺絲後加上支持桿作不同程度的撐開（牽引）或壓迫使椎骨進一步復位後固定．最後作脊柱後外側的骨融合（Posterolateral Fusion）加上真空引流管後傷口縫合．術後視手術椎體的節數及所須的穩定度而施以背架支持．病人可早期作肢體支撐，並可下床活動減少臥床時間，不過仍須等數月後X 光確定骨融合或椎體穩定才算手術成功．（圖三，圖四）

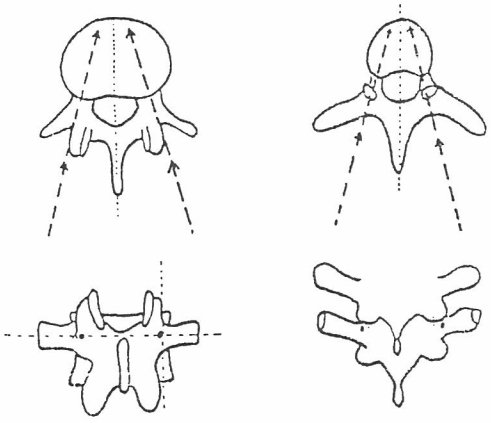

圖三：Transpedicular Screw 穿入點及角度．

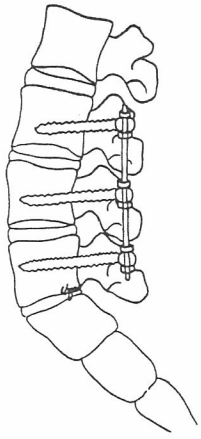

圖四：Zielke D．K．S．

近年來又有法國醫師發展另一系統稱C．D．（Cortrel - Dubousset 兩人合名）．結合椎板鉤及椎腳固定加上更粗的支持桿，組織上較為複雜但據報告的成果看來有相當的後方穩定度並可減少前方骨融合手術的必要性和術後的背架支持，有相當好的展望．