


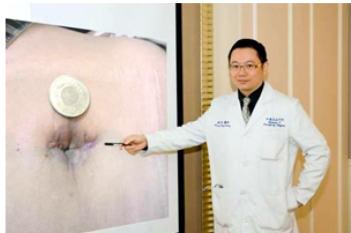
萬芳微創手術劃大躍進～單一傷口之腹腔鏡手術運用於急性腹痛疾患



腹腔內的大手術，以往必須要至少20公分的剖腹傷口才可順利執行，但隨著醫療技術與設備的精進，腹腔鏡手術已成為標準治療方式之一；近兩年來，腹部手術的發展更由多孔隙腹腔鏡手術演進到單一傷口腹腔鏡手術。

22歲的簡先生，自幼即受反覆發作的右下腹疼痛所苦，這次發作時，先前往基隆某醫院就診，懷疑為急性闌尾炎破裂，併發腹部膿瘍，經過數日的抗生素治療，疼痛狀況仍未獲緩解，因而轉診至萬芳醫院就醫。經由電腦斷層檢查顯示，其罹患的是成年人較少見的「迴腸結腸腸套疊」，併發急性闌尾炎破裂；在接受了單一傷口腹腔鏡右側大腸切除手術後，簡先生迅速恢復健康，不見疤痕，很快就回到正常作息生活。

萬芳外傷急症外科主治醫師黃宏昌指出，以簡先生為例，僅僅藉由一個位於肚臍、長約3公分左右的傷口，就切除了長達40公分的腸段，並順利重建腸道；手術後傷口的疼痛明顯比傳統手術輕微，術後體力迅速復原大約三天就恢復日常作息，在出院後回診追蹤時，傷口已完全恢復，僅留下些微的疤痕。



黃宏昌醫師表示，腸套疊為一種前段腸道擠入後段腸道內的疾病，一般較常見於幼兒，主要與兒童的腸道尚未完全發育成熟有關；至於成人的腸套疊則較少見，多半是由腸道內的病灶所引發；這種腸道病灶有較高的惡性傾向，根據某些文獻統計，甚至有近50%的惡性機率，因此藉由手術切除套疊處的腸段，是對於成人腸套疊最常見的治療方式。【圖：黃宏昌醫師指出位於肚臍、長約3公分左右的傷口】

以簡先生為例，經手術後赫然發現在大腸內有一個長達6公分的息肉，即為造成腸套疊的主因；而緊接著造成的急性闌尾炎破裂，已使原本該在結腸源頭處的闌尾變得模糊不清，慶幸的是經病理化驗後，簡先生腸道內的息肉並未達惡性變化，往後只需要門診追蹤即可。

近兩年來世界各醫療院所發展單一傷口腹腔鏡手術，大多以處理單純膽結石的膽囊切除手術或是其他非急性腹症為主，而萬芳外傷急症外科，則更進一步將單一傷口腹腔鏡手術運用於急性腹痛疾患，急性發炎情況下，手術醫師必須面對更大的困難，發揮更多的耐心與更卓越的技術，才能在安全的大前提下完成單一傷口腹腔鏡手術。黃宏昌醫師在短短三個月的時間內，已完成30例單一傷口腹腔鏡腹部急症手術，其中包含了3例複雜的右側結腸切除手術以及許多困難的急性膽囊炎手術，至於急性闌尾炎手術，已可全面運用單一傷口的技術，即使是闌尾炎破裂合併腹內膿瘍及廣泛性腹膜炎，亦可以順利完成。（文/萬芳醫院）