

# 牙齒復形案例(一)門牙缺損

(鄧允文醫師提供)

病患：陳小姐，49 歲，台北市牙醫師公會幹事

主訴：上顎門牙曾補牙但看起來黑黑的，想重新填補

臨床發現：左上中門齒遠心鄰接面齲齒

診斷：#21 二次齲齒(secondary caries)

治療計劃：

- 1.因病患怕酸痛，使用鈮雅克雷射磨除齲壞齒質
- 2.齲齒深度逼近牙髓腔，利用氫氧化鈣製劑(dycal)覆髓保護牙髓腔
- 3.因齲壞部份波及切端，利用加強釘(enforce pin)植入牙本質(dentin)，二支互成九十度
- 4.使用鈮雅克雷射將窩洞周圍作微孔(micro pore)處理，增加填補材結合(bonding)
- 5.利用光聚合樹脂一層一層(layer by layer)填滿窩洞
- 6.修型並拋光完成復形

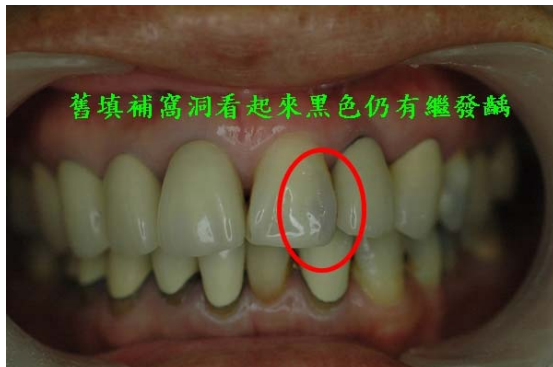

圖 1

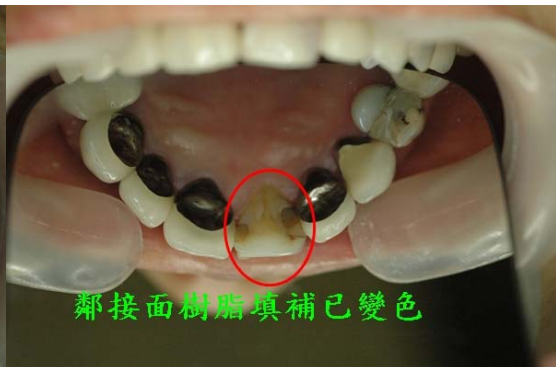

圖 2

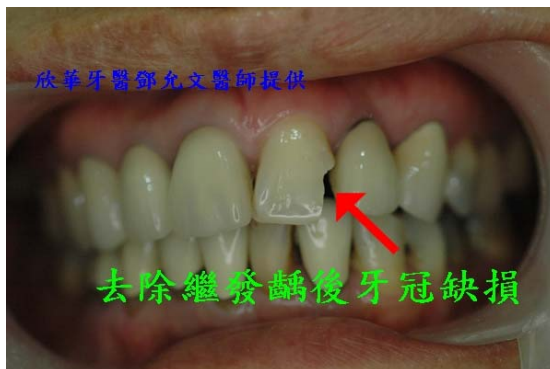

圖 3

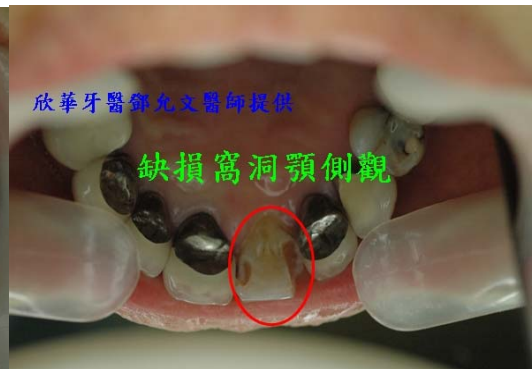

圖 4

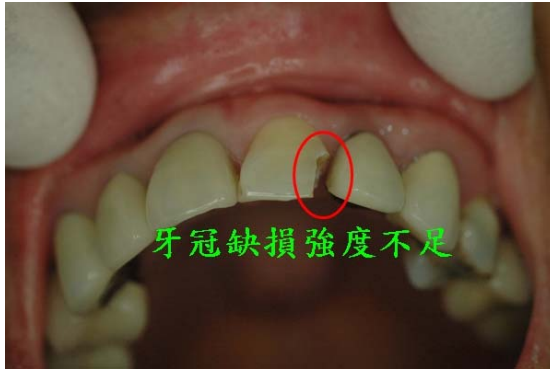

圖 5

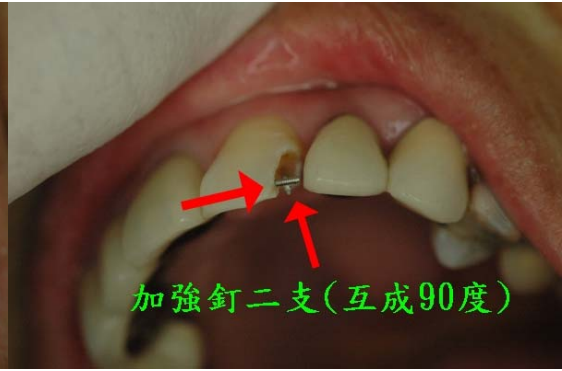


圖 6

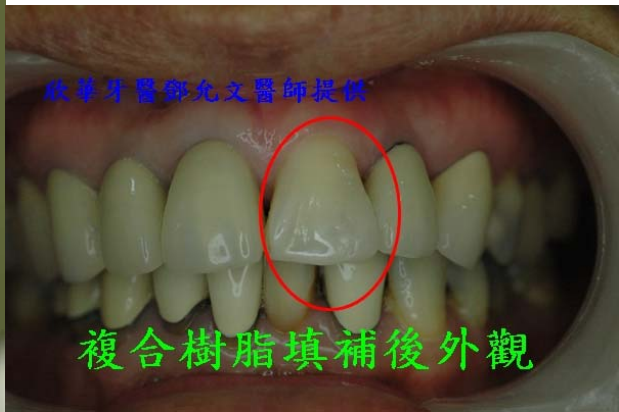
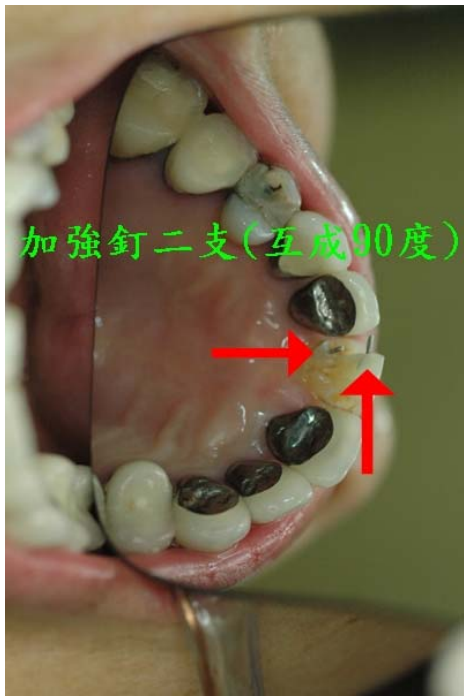
圖 7

圖 8

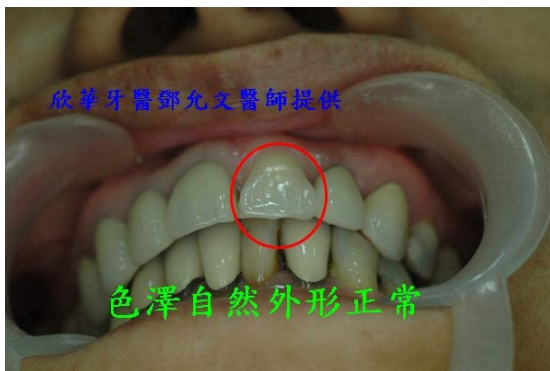

圖 9

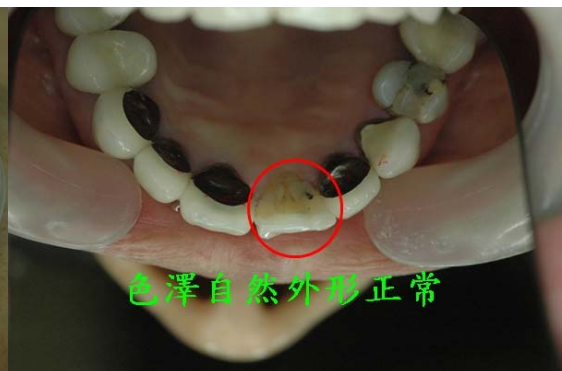

圖 10

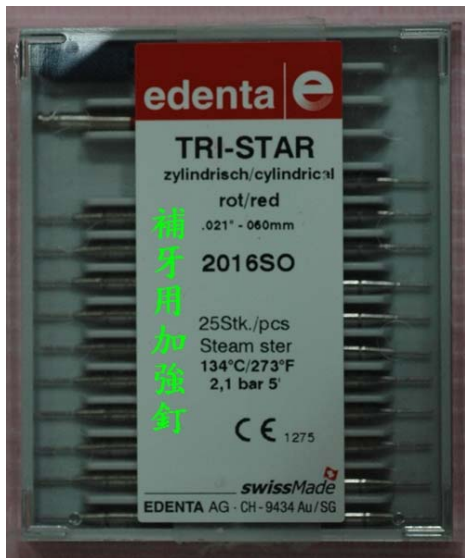

圖 11

圖 12



鄧允文醫師／現職

台灣牙醫網總監  
北醫牙科校友總會常理  
台灣口腔醫務管理學會諮議  
中華民國家庭牙醫學會資訊主委