

X光片在牙周病學上的價值 與其限制

顧弘明

1. 牙周病學上 X 光片提供我們什麼？

1. 牙齒的形態：X 光片上我們可看到牙冠與牙根的外形，牙冠與牙根的比例，牙根的長短，牙根的粗細，牙根的數目及相鄰牙根的距離。牙根越長越粗，則預後越好。
多牙根固然較牢固，但如牙根分叉點已被侵犯，則預後反而比單根牙差。
相鄰牙齒的牙根如太靠近，一旦有牙周病，不但容易波及鄰近牙根，而且治療上較不容易清洗乾淨。

2. 牙齒的鄰接面有無牙結石或蛀牙。

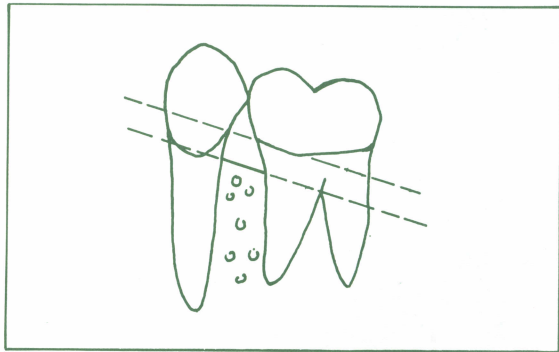


圖 1：正常。齒槽骨嵴與 CEJ 的連線平行。

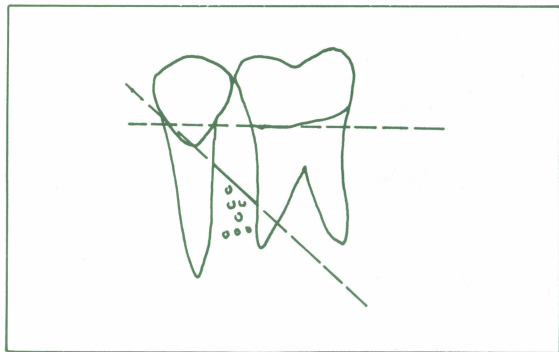


圖 2：不正常。齒槽骨嵴與 CEJ 的連線有很大的夾角。此為 Angular Bony Defect。

台北醫學院牙醫學士／美國印地安那大學牙周病學碩士及專科醫師／前長庚醫院牙周病主治醫師／前長庚醫院牙周病專科醫師