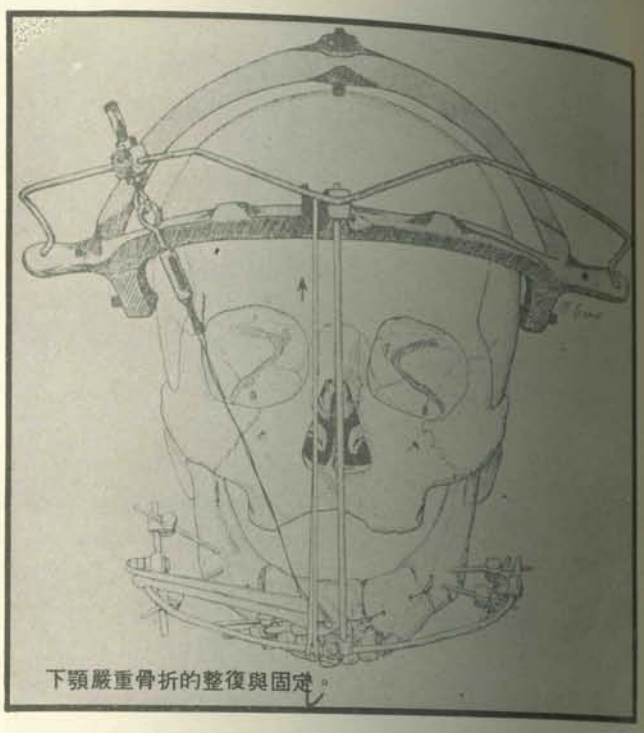
下顎嚴重骨折的整復與固定。

口腔外科

牙科第三屆 王敦正

口腔外科本是外科的一部份，但是由於牽涉到咬合、咀嚼、發音、或由牙齒而引起的種種複雜因素，而逐漸發展爲牙科中一個獨特的部份。一般人或許會對口腔外科感到陌生，以爲只是拔拔牙而已，殊不知個中包含有各種變化多端的疾病，和複雜的開刀治療方法，同時，它本身更是舖滿了美好的遠景，只等大家努力去開發。

口腔外科醫生也是維護身體健康的一員，爲了要達成這艱鉅的工作，醫生本身就要有相當的水準與努力，在診斷上要得力於生理、病理、解剖、細菌、藥理等學科的基礎知識；而在臨床上，除了要對本科的技術熟練外，更要對其他各科有所瞭解，像內科、耳鼻喉科、骨科、整形外科、放射科、麻醉科等等，因爲往往一個口腔外科病例的處理，就常常需要上述各科的技術合併使用才能完成；所以在大醫院受訓的口腔外科醫生，通常會被派到其他科做幾個月或一年左右的訓練，以便解決將來在口腔外科工作時所可能面臨的種種問題；同時，口腔外科醫生在治療的態度上，更要講求忍耐與親切，因爲口腔靠近腦部，是人們心理上最恐懼發生傷害的地方，如果能適時的給病人親切的安慰並耐心的爲他們治療，不但可以減低病人的恐懼感，更可獲病家的充分合作。

那麼到底口腔外科可做的手術範圍包括那些項目呢？這實非三言兩言所能概括，現僅就常做且較具代表性的問題，逐一敍述，或許大家可以由此得到一個梗概觀念也說不定。

一、拔牙 (Exodontia)　這是牙科最後的手段，但却是口腔外科中最普遍的一種手術，在一般正常的情況下，拔牙應該是相當安全的，但是在某些特殊的場合下，却不能掉以輕心，例如牙齒生長位置的異常，易使其阻生（ impaction ），或是牙齒發育構造的異常易使其併生（ germination ）融合（ fusion ）彎曲（ dilaceration ）或牙骨質化（ hypercementosis ），而常使人錯估其難拔性，在大意之下，造成顎骨或齒牙的斷裂，上顎竇的破穿進而形成口竇瘻管，或是造成齒槽神經的損傷，而有顏面麻痺或蟻行感的產生；另外遇到心臟或血友病的病患，則可能會造成休克或流血不止的嚴重現象，由此可見拔牙並非草草了事即可，在拔牙之前或手術中處處都要考慮到隨時可能發生的危險，以及問題發生後應如何處理，俾能在謹愼小心的情況下完成拔牙的手術；一般說來並非每顆壞了的牙齒都要拔，口腔外科有權也有責任決定牙齒的去留存廢，能夠不拔牙的則儘量保留，例如牙根尖發生肉芽腫、膿腫或囊腫等病灶，以前被認爲是沒有希望的牙齒，但

•牙齒移植：將未發育完全的智齒移植拔牙處。

是我們仍可做根尖切除手術，把牙根尖切除，刮除根尖四周的病變組織，甚至可以用再植手術（ replantation ），把多根齒拔出，在口腔外做好根管治療，刮除牙槽內殘留病灶，再把牙齒重新植入，我們也可以利用牙根切除術（ radiectomy ），把多根齒中的一個或兩個有病變的牙根切除，留下健全的剩餘牙根，經復型或膺復後，同樣可以行使咬合功能，而免去了整個牙齒被連根拔除的厄運，由此可見口腔外科是設想週到的，心地也是良善的！

拔牙並沒有什麼明確的定義，就臨床上來說，只要能把要拔的牙齒拔出來就是了，但是如果要做爲一個好的拔牙專家（ Exodontist ），就應該顧慮到許多細節，例如：如何把使用麻醉術，使病人在不知不覺中把牙拔取出，減低病人的恐懼與痛苦；如何使牙齒周圍組織減低到最低限度的損傷，以增快傷口的癒合；如何善用器械的利益以縮短手術時間；如何使用新的藥物消除併發症的發生，進而達到拔牙後仍然可以繼續發揮咀嚼功能——回家後可以吃飯；更要注意醫生本身的姿態，以保持醫生的尊嚴，取得病人的信心。因此種種，你就不得不要像達文西那樣，挖空心思，絞盡腦汁，全神貫注的畫下了他那幅傳神千古的「蒙娜麗莎的微笑」了，相信每位牙醫師都會忘不了，當他面對著病人，手中抖抖戰戰地握著鉗子，嘗試著平生第一次要把別人的牙齒拔下來，那種不知所措，六神無主的窘態。唉！牙齒不是好拔的！憑良心眞正的講起來，拔牙並非雕蟲小技，而是一個極富藝術色彩的醫術。

二、牙齒移植 (Tooth transplantation)　其實牙齒移植並不是現代的產品，遠在拿破崙時代，就曾有過記載，把士兵的牙齒拔出來移植到有戰功或因公而使牙齒缺損的軍官的齒槽上，並且還風行一時，只可惜當時這種移植手術的預後情況却不得而知。目前做得較多且成功率高的牙齒移植是自身移植，例如將因蛀壞了的第一大臼齒拔掉，再把正在發育中的第三大臼齒的牙芽（ tooth bud ）移植到第一大臼齒的齒槽內，因爲此等病人年紀都很輕且生命力旺盛，加上組織內血液供應充足，成功率是相當高的，至於異體齒移植或是塑膠齒移植則一直保持在研究階段。與移植相類似的手術是牙齒的再植（ replantation ），它是將因爲外傷而快要掉落（ dislodge ）或已經掉落的牙齒，經消毒及口腔外科的固定手術，仍然可以使牙齒固着於齒槽內，繼續維持一段相當長時間的咀嚼功能，但是由於免疫學上的排斥作用，會使牙根及齒槽骨吸收掉而告掉落。據文獻上的報告，最長固着時間（ Survival year ）有長達十九年者，這不可不算是近乎奇蹟的事了！話說回來，牙齒的移植或再植手術本身很簡單，就像電動汽車一樣，只要把蓄電池裝上去就行了，但是問題是在牙齒種植下去以後所發生的麻煩，就像心臟移植所發生的併發症一樣令人難以捉摸，假如果眞有那麼一天，口腔外科醫生能隨心所欲地把一顆自然的牙齒種在需要做假牙的缺口上，而使病人運用自如，毫無疑問地，牙齒移植將會變成另一個令人振奮的課題。

三、下頜關節 (T-M joint)　這是全身所有關節中最精密複雜的一個，它的運動方式既帶滑動（ sliding ）又帶滾動（ hinging ），運動範圍很廣，可以前後左右上下活動自如，也正如此，它所發生的毛病也就特別多而且複雜！但是由於大家的缺乏了解，往往被人所忽視，而得不到正確和及時的治療，病人往往會去看一般外科，骨科或耳鼻喉科，但都常因誤診而使病情加劇，如果您懷疑有了下頜關節的毛病，不妨靜靜的回想一下，是否口腔內曾做過不合適的假牙，而造成損傷性咬合（ traumatic occlusion ）？或是曾經猛的一張嘴，啃下一口大蘋果作狼吞虎嚥狀？或者是强行抑制了一次「免不了的哈欠」，以致從此以後關節就和往常不太一樣了，它變得會酸痛，耳鳴，有軋軋聲響（ clicking sound ），咬肌痙攣等不舒服的現象發生，果眞是如此，您就不得不趕快去找口腔外科醫生了。

通常下頜關節發生較多的毛病是關節症（ Arthrosis ），例如脫臼（ Dislocation ）等等，這是由於髁狀突（ Condylar Proc. ）的不能復位或過份超過範圍的移動，或關節附件結構發生不正常情況而引起的，輕者加以整復就行，重者需要限制關節的運動配合藥物治療和開刀手術方可痊癒。其次是關節炎（ Arthritis ），顧名思義是下頜關節發炎，如果是風濕性關節炎，則要考慮身體其他部位關節有無類似情形，而會診別科共同治療，此處還有關節疼痛、骨折、腫瘤等等也常被發現。

下頜關節的構造精密複雜，也是一般牙醫師最感到奧妙不可思議的地方，在口腔外科範圍內是一個特出的部門，若能徹底的瞭解它，必能醫到病除，躋身於出色牙醫師之列了。

四、顏面骨骨折　由於交通工具的日新月異，人們爲了滿足速度要求的欲望，交通事故的日漸增加中，成了顏面骨骨折的主要來源，因而使得口腔外科醫生的工作日趨重要，由於事故發生的當時，病人往往有生命的危險，常規地要與內科、外科、骨科、神經外科等一起會診而以救命爲優先處理順序，然而目前在口腔外科所接收到的顏面

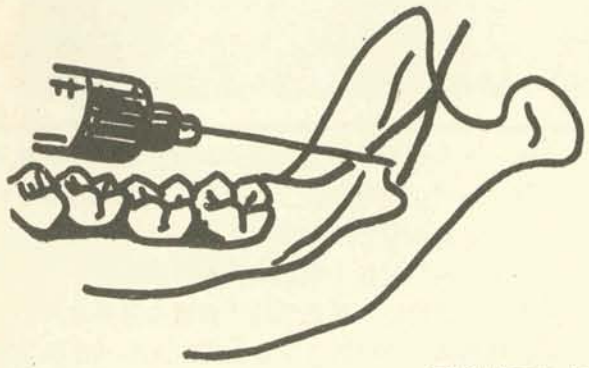

下顎神經阻斷麻醉

骨折病人中，往往都是先經外科治療過後一個多月才轉來求診的老病例（日本目前的情形亦大同小異），常由於咬合問題的被忽視，而失去了口腔外科傳統式的以咬合來達成牽引與固定目的特色的處理，病人因而不能做正常的咀嚼、發音，或是斷裂處形成不正接合（Malunion），而

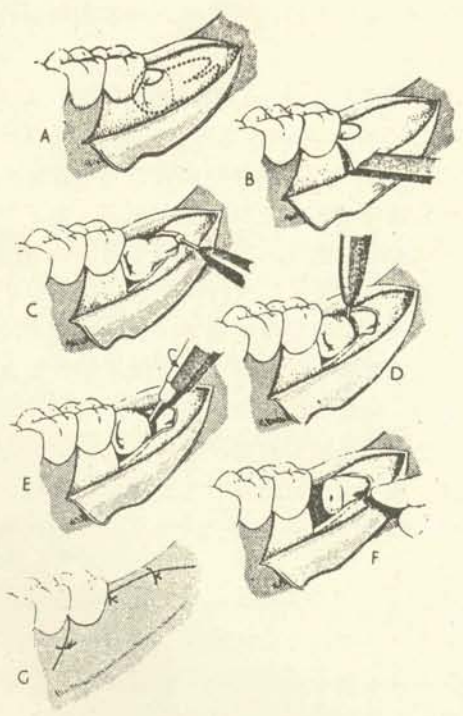

阻生齒的拔除過程

致臉部變形與不對稱，像這種情況的發生，口腔外科的醫生只好重新打開創口，做開放性整復（Open Reduction），這樣徒使病人增長病史，加深痛苦外，又有誰得到了好處呢？這也就是必須呼籲大家與口腔外科醫生合作的地方！請儘快的與之連繫。

五、顎骨整形　在口腔外科我們稱之爲齒顏整形（Dento-facial Orthopedic）或外科矯正（Surgical orthodontic），各位也許常聽到過，許多「戽斗」型的人經整形後，外觀爲之煥然一新，其方法是把下頜骨的上昇枝部份或體部切除，縮短了下頜骨的長度，達到正常的外觀！不久前，筆者有位紐約大學整形外科的朋友回台灣看牙，他本來有很厲害的下頜前突，在紐約大學整形外科做了一次手術，把下頜骨的上昇枝鋸開，將下頜骨往後推移，做重疊鋼線固定（Wiring），他說在短短的一個多小時的手術後，竟完全判若兩人，再沒有人叫他「戽斗」了。至於顎（頜）骨的加長（如 bird face）也是常做的手術，不過比較困難，因需要做骨移植（Bone Graft），必要時尚須請胸腔外科醫生幫我們取一塊肋骨（rib）或外科醫生取段腸骨（Ilium）才行！另外站在矯正的立場來看，如果是屬於較困難的病例，如第三級（Class Ⅲ）的不正咬合，或因爲年紀太大矯正不易，或因嫌矯正時間太長，而欲縮短時間者，都可使用口腔外科的方法來達成矯正的目的，以附合審美與功能的標準，這就是一般所謂的外科矯正（Surgical Orthodontic），也有人稱之爲復位術（reposition）。

六、兔唇與顎裂 (Hare-lip & Cleft palate)　這是一種需要術前做精心設計的手術，例如要做兔唇修補手術時，就要先算出缺口處要做幾個切線，以及可以形成多少個翻瓣（flap），然後再利用立體幾何的觀念，將這些翻瓣做重新排列組合的工作，嚴重一點的兔唇，有時更將下唇的一部份移植到上唇來修補，這種手術在縫合時要一絲不苟，以免發生撕裂或因口唇肌的伸展而變形，粗心大意的人是絕對做不來的。

顎裂的手術也是一樣的細膩與費神，以前常切取顎部的粘膜來修補裂口，或是只求暫時減低顎部粘膜的張力（tension）以利裂口縫合的簡單手術，而目前已進步到將咽部的粘膜切開翻過來，做顎裂的修補，此即所謂著名的"Push Back"手術，這種方法相當實用，同時也做得很成功。

兔唇，顎裂不僅在手術時要花費一番心血，手術後的復健工作更不可缺！要訓練病人如何使用新完成軟顎的振動來幫助發音，如何使用鼻竇做共鳴箱；訓練病人如何使用舌頭抵住顎部發出各種複雜的聲音，使其變得更清晰明亮，悅耳動聽；更要編一成套的本國語音學，便利他們分辨音韻；同時還要糾正病人過去的不良習慣，更重要的是要給病人做心理上的治療，因爲有兔唇或顎裂的人，多少

都有自卑感，消除了心理的障礙，病人才能獲得新生。

七、腫瘤　口腔發現腫瘤是常有的事，惡性瘤中最常見的是類上皮細胞癌，非惡性瘤中，則以纖維瘤爲多見，而造釉細胞瘤的惡性轉變則是衆所週知的事實。

囊腫在臨床上的地位，由於具有可能轉變腫瘤的危險性，而逐漸的被人所重視，筆者最近曾做過一次上顎竇的囊腫摘除手術，經由X光的研判，加以手術過程中的診視，初步的診斷爲含牙性囊腫（ Dentigerous Cyst ），但是病理切片檢查的結果，竟發現此囊腫的囊壁（ Cyst Wall）已轉變爲造釉細胞瘤，這種情形就如文獻上所說的「壁上的腫瘤」（ Mural Tumor ），意即腫瘤長在囊壁上的意思。因此囊腫手術的方法譬如造袋術與摘除術的選擇與運用，就有斟酌考慮的必要，至少總不希望腫瘤細胞的繼續停留在體內，故而採取安全的摘除術，是明智而必要的；同時隨著醫學的發達，手術後的病理切片檢查，形成一個不可缺少的項目，更不應因病灶小而不做，因爲直徑1公分以下的小病灶，被證明爲腫瘤的報告比比皆是。

八、口腔癌的及早防治　在口腔內往往會有癌症的早期病竈（ lesion ）出現，但常常被忽略，等到症狀明顯時，治療起來就麻煩了，例如白斑病（ Loucoplakia ），被認爲是口腔癌的前身（ precanceous Lesion ），但是由於自覺症狀不明顯，或被誤解爲口腔炎，而一拖再拖，但是往往這種白斑病經細胞的化生、變性、就成了癌，若能及早注意，作根除手術，或可保全生命，免除無窮後患。筆者有一病人，來診時口腔頰部粘膜已爛了一大片，令人觸目心驚。據病人自述，早在一年前，只是一小片直徑約半公分的白斑塊，由於不放在心上，而日漸變大，切片的檢查，證明爲類上皮癌，後來經人勸說才勉强同意接受了一家私人醫院的放射治療，可能由於放射量的不當使用，本來只有一小片的病變區域，卻越弄越大，再經檢查時，且皮膚與粘膜灼傷與潰瘍厲害，顎骨呈放射性壞死（ Radioosteonecrosis ），估計尚有半年的生存希望，像這種由於忽略而造成生命的損失，確實令人惋惜。若能及早請教夠格（ qualified ）的口腔外科醫生或許經化學藥物控制，再做根除手術，前途尚大有可爲呢！

以上所講的一些手術，只是口腔外科中比較特出的操作而已，其他還有許許多多大小手術，也是臨床上常見的，例如牙槽成型術，舌（唇）繫帶切除術，（ Caldwell-Luc Op. ），三叉神經痛的處理，唾液腺結石摘除，及顏面蜂窩組織炎（ Cellulitis ）等等都是口腔外科本分內的工作，由此我們可以瞭解，口腔外科是一個綜合性的科目，也是需要「知」與「行」合一的科目；它更需要團隊精神的合作（ team-work ），因爲要完成一次完美的手術，往往要滙集許多人的才智才會成功，絕非一個人可以獨立勝任，因此，大家不妨互相切磋，交換心得，力求進步；何況，隨著科學文明的進展，醫學知識與醫療技術，

截除過長下巴，矯正"戽斗"。

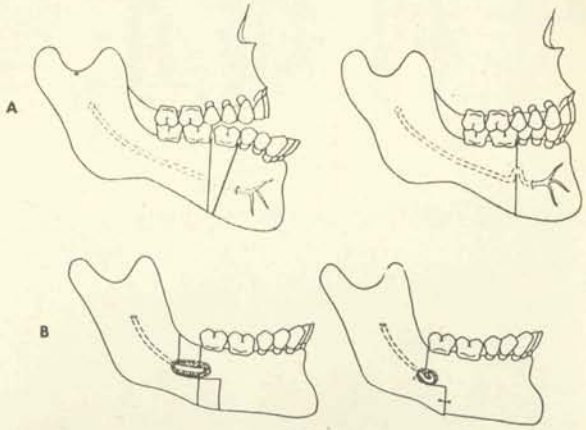

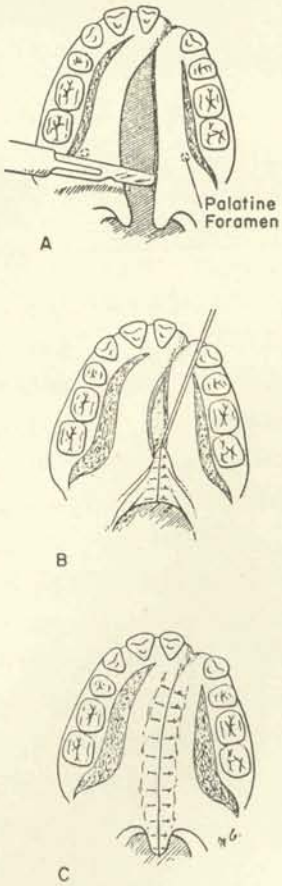

裂顎修補法之一

不斷的推陳換新，目前認爲很完美的手術，不消幾年，可能就被認爲落伍了，未來口腔外科發展的領域，正如浩瀚無際的太空，隨時都有新發現、新進展，但願有志同仁同心協力！共創萬里前程！