

不尋常的口竇穿孔病變與治療方法 —病例報告—

王淑惠 郭倍榮 林哲堂

摘要

本報告是因口腔外科手術後產生的口竇瘻管，而在上顎竇內形成類似腫瘤之病變，並延伸至竇外的一個病例。53歲女性病患，八年前在其右上顎大白齒處有化膿性腫塊，因而在某醫院作切除治療。日前類似腫瘤的病變再發如有草莓狀腫塊及黃色滲出液，但腫塊邊緣清楚可辨；X光發現右上顎竇腔充滿放射線不透性物質，竇緣已遭破壞；病理切片檢查證實為壞死性發炎組織，內皮細胞增生與豐富的血管組織，並經特殊染色得鏈球菌和螺旋菌體；經外科手術刮除後並使用阻塞器來封閉通孔。半年後追蹤無再發現象。特此提出病例報告及文獻探討。

關鍵語：口竇瘻管 (oroantral communication)、放射線不透性 (radiopaque)、刮除術 (enucleation)、阻塞器 (obturator)

前言

口竇穿孔病變可能是因外傷，癌症手術、先天性發育異常、放射線治療、或拔牙所引起^(1,2,3)，而其中以拔牙造成的口竇瘻孔最為常見。很多學者統計其與拔牙位置有重要的相關性^(4,5)，發現大部份是發生在處理拔除第一大臼齒和第二大臼齒^(6,7)；事實上在臨床的發生率可能會更偏高，因有一些可能無法確定或失誤診斷但卻又自行痊癒的病可亦不在少數^(8,9)。一些臨床上不能自行痊癒的病例可能是因拔牙後穿孔太大，齒槽骨太薄，形成的血塊不夠厚，或已封閉癒合過程中不慎又遭感染，或因病人不同的活動性造成對口竇壓力的差異而致^(8,21,22,23)。

對口竇瘻管的治療方法，各家說法紛紜⁽¹⁵⁻³⁰⁾。但一般認為最好的修復時間是在穿孔

形成後立即修復，成功率甚至可達95%^(20,25)。尤其對於骨頭穿孔特大時，如果時間拖得愈久，其竇緣可見明顯的萎縮，而且骨頭不再新生，對日後假牙膺復時將無法得到較好的支持組織。但是本病例中，由於醫師和病人造成的疏忽，對於口竇瘻孔病變未能及時發現和治療，經過二年長期的時間，加上上顎竇腔的感染以及病人不良的口腔衛生習慣，致使整個上顎竇腔形成類似腫瘤的肉芽組織樣病變。

病理上所謂真正的肉芽腫瘤是由一種由皮膚或粘膜下的結締組織發展形成，其發生的原因在於是否有足夠的結締組織和不同發炎的抵抗程度，病變的解剖位置，易受刺激的部位，假牙的存在，和病人口腔衛生等；故除了口腔底部 (mouth floor) 外，口腔任何部位都可能發生^(27,28,29)。也有學者認為肉芽腫瘤是由細菌如葡萄球菌、鏈球菌或葡萄狀黴菌 (

botryomycosis) 而引起^(12,13,33,34);目前較被一般同意的說法認為組織因表面潰瘍或外傷後,形成微生物菌體侵入的管道,再加上細菌所生之低毒性不斷的刺激組織而形成不良之反應^(35,36)。本病例其病理切片結果與肉芽腫瘤組織病理學的特徵極為相似,例如發炎的表徵,內皮細胞增生和豐富的血管組織等;而且病變涉及很廣幾乎充滿整個上顎竇腔,於切除後八年又再復發;因此日前經本院手術治療後並使用阻塞器而得到理想的結果,在此提出臨床病例報告,並參考有關文獻提出檢討。

病例報告

患者為53歲女性,於72年12月13日來本院求診,主訴為右側上顎臼齒區有化膿性腫塊。問其病史可追及到8年前,於右上顎腭側粘膜近臼齒處有化膿性肉芽腫,經某醫院外科徹底切除後,而於二年前發現腫塊再度長出,且有緩慢增大的趨勢;在右上顎骨處觸診時有壓痛的感覺以及黃色滲出液,並有自覺的體弱和易倦的症狀。

臨床檢查發現腫塊大小約 $5 \times 3 \text{ cm}^2$,位於右上顎後側無牙疳區(圖1),並延伸入上顎竇,堅實且具彈性,表面似草莓顆粒狀,色澤濃黃,邊緣清楚可辨。X光發現右上顎竇腔充滿放射線不透性物質,竇緣已遭破壞。同日在上顎腭側腫瘤部分切下約 $1.5 \times 1 \times 1 \text{ cm}^3$ 的標本(specimen),病理組織上,可見有血管周圍的壞死現象(圖2),同時在間質組織中,可見有瀰漫的發炎細胞及組織球(histocyte)之浸潤;偶而亦可見有上皮小島存在(圖3),但並非惡性細胞,上層組織可見有潰瘍及膿纖維狀滲出物(圖4),因此第一次切片檢查診斷為壞死性發炎組織。

於是病人於72年12月20日在全身麻醉下將此腫塊由右上顎竇腔整個剝離刮除。手術取下的腫塊為 $4 \times 2.5 \text{ cm}^2$ 大小,其組織病理上除有表層潰瘍、發炎細胞及血管壞死現象外,尚可見到明顯的細菌塊。使用Gram氏染色,

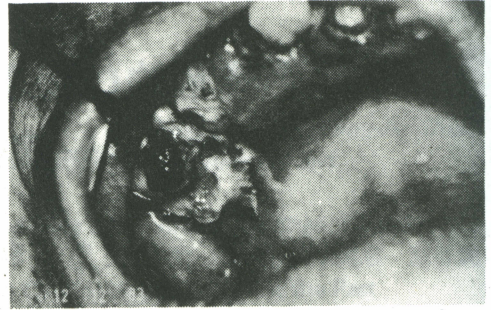


圖1 右上顎後側無牙疳區有 $5 \times 3 \text{ cm}^2$ 大小的化膿性腫塊。

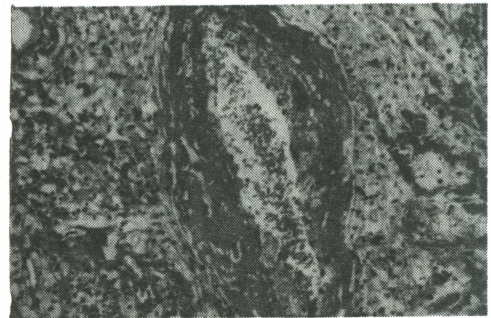


圖2 血管周圍有明顯之壞死現象(HE, $\times 100$)。

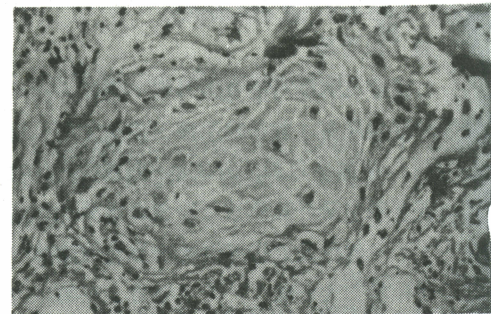


圖3 間質組織中,可見上皮小島。(HE, $\times 200$)

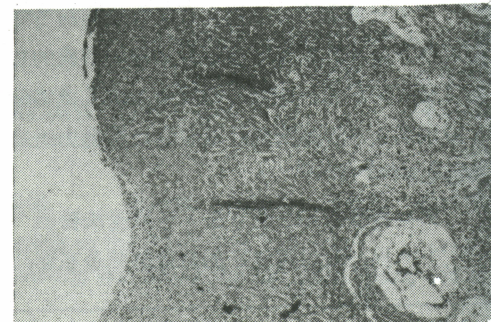

圖4 組織上層可見有潰瘍及膿纖維狀滲出物。(HE, $\times 50$)

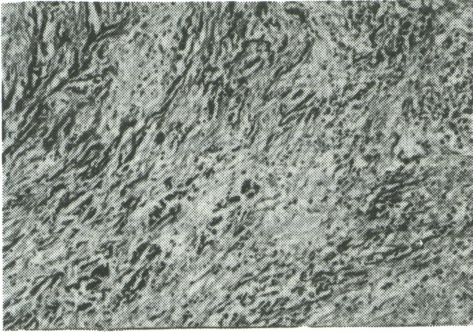


圖 5 細菌塊侵入組織間質中。(HE, × 50)

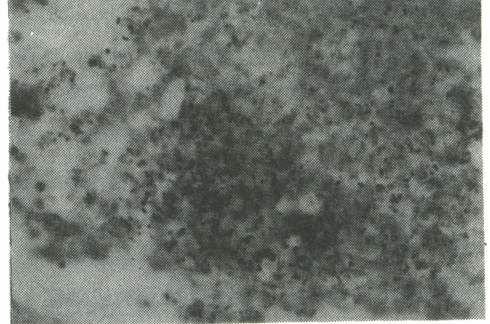


圖 6 細菌塊中有許多鏈球菌。(Gram氏染色, × 500)

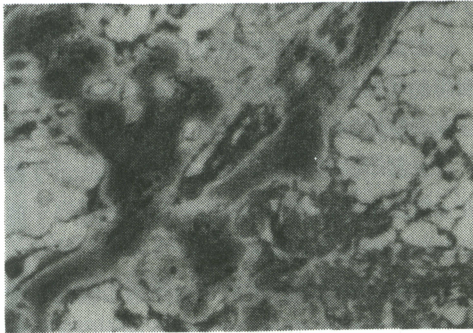


圖 7 細菌塊中可見螺旋菌體。(GMS染色, × 500)

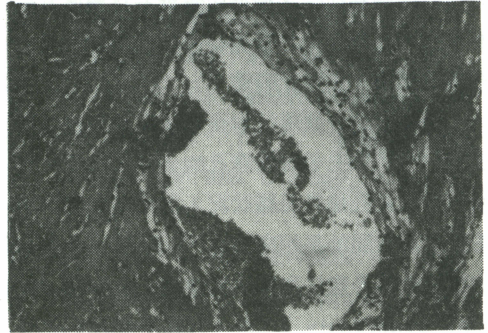


圖 8 血管周圍有組織球堆積現象。(HE, × 100)

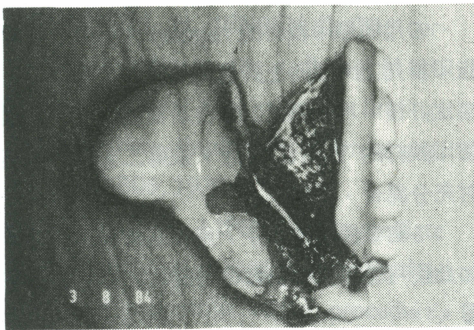


圖 9 臨時阻塞器。

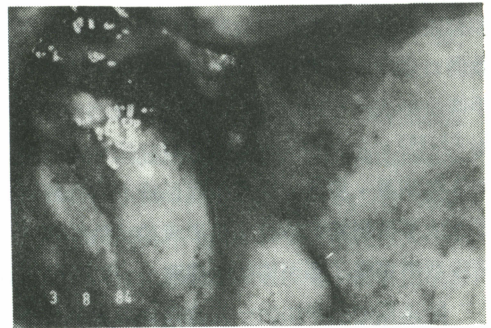


圖 10 半年後追蹤, 有硬疤形成。

在組織表面下層有許多鏈球菌存在(圖 5、6), 使用 Gomori's methenamine silver 染色, 在靠近表層區域可見有堆狀之螺旋菌(圖 7); 另有些血管周圍有組織球堆積現象(圖 8), 而部分腫塊之間質發生纖維化。以上這些組織變化, 可能是由於長時間之肉芽組織反應性增生及細菌感染所致; 而造成這種變化的原因與口竇穿孔有直接關係。

術後並用臨時阻塞器(immediate su-

rgical obturator)(圖 9)來封閉通孔。半年後不斷追蹤, 發現僅有結硬疤(crust)形成(圖 10), 但並無再發跡像。因傷口已完全癒合, 我們建議病人改善其口腔衛生習慣並再製作一個更新且密合的阻塞器。

討 論

在 1968 到 1976 之間, 口竇瘻孔一直受到許多臨床家廣泛的注意^(15, 19)。一般對於

口竇瘻孔的診斷方法有 Caldwell Luc 試驗，此方法即將病人鼻孔閉住悶氣，若病人有口竇瘻孔時，會發現氣從口竇瘻孔壓出，因而得到肯定有瘻孔者有 52 %；或用細微探針小心地探索則有 98 % 可測得。當我們了解瘻管形成後，必須進一步了解上顎竇腔的情況，此時則可用有高度診斷價值的 X 光，當然再利用上顎竇鏡檢視法 (antrosopy) 更可加以確定。

根據此患者的病史，由於此病人有持續性局部觸痛與從鼻孔排出化膿性粘液的徵狀，所以我們懷疑在他院手術後可能就有口竇瘻孔病變存在，因病人缺乏警覺心而致使長期刺激上顎竇腔粘膜，引發此病變。

至於處理口竇瘻孔有很多種簡單與複雜的技術⁽²⁰⁻²⁸⁾，主要根據瘻孔的大小、位置、可被利用的竇孔邊緣組織狀況，以及發現瘻管到治療這段時間的長短來決定^(8, 20, 25)。大致其方法可分為手術法和顎面膺復法 (maxillofacial prosthesis) 二種。外科手術法大部分是利用粘膜表皮覆蓋 (epithelial covering) 或以血塊形成來癒合瘻孔，以減少過度收縮和術後的感染—此過度收縮與術後感染就是導致傷口倒塌以及瘻孔復發的可能因素^(30, 31)；手術法的成功率約有 93 %^(5, 14) 或高達 95 %^(5, 25)。在本病例因經過了長達二年 (或更久) 的刺激、浸潤，受感染而形成的瘻孔經過了本次手術剝離切除後，已形成很大的缺陷，所以我們選擇了顎面膺復的處理。

阻塞器的製作如同一付全口假牙，不但要有穩定性、支持性而且須要更多的固持性 (retention)，所以在印模時 (impression) 顯得特別的重要，尤其是手術後之缺口 (defect)。為了能得充分的倒凹而且又方便取下，所以常利用假牙底部作彈性延伸 (flexible extension of denture base)³⁷⁾，或以簡單的活動開關⁽³⁷⁾ 或用與樹脂 (acrylic resin) 有化學鍵結合的材料如 moloplast，不但易於清潔而且彈性能力可達數年之久⁽³⁹⁾。

自從有了橡膠 (reber base) 之類的印

模材後，提供了良好彈性強度和流動性，而能更確實的將倒凹區印出。本病例由於手術後有很大傷口的關係，所以先採用簡單的藻膠 (alginate) 來印模，作成臨時阻塞器，而後再不斷的修復與襯底 (relining)。等到完全痊癒後，再製作一個永久性的樹脂阻塞器。

根據 Dr. Benington 和 Dr. Clifford 在 1982 介紹一種新的注射印模法可做為製作阻塞器的另一種參考。其操作過程如下⁽⁴⁰⁾：

1. 首先取得一個研究模型 (study cast)，並將腭側缺口用粘土封閉。

2. 用一片蜡的厚度空隙，製作一個快乾樹脂的印模托 (individual tray) 模托並不延伸入顎竇腔。

3. 將印模膠 (modeling compound) 熨軟，作出邊緣印象 (border molding)，並印取缺口部份粗略倒凹。

4. 將樹脂印模托打洞，並穿過印模膠，使孔的大小約適合 20 cc 注射筒管口，以使後來的橡膠印模材可以順利地注入缺口。

5. 將印模膠周圍稍作修減，並塗上粘劑。

6. 用橡膠印模材的 regular type 放入樹脂印模托上，以向上向後的方向取上顎印模，固定好後，馬上用 20 cc 注射筒注入 10 cc 橡膠印模材的 light body，使得二者橡膠印模材充分混合，硬化。

7. 約 8 分鐘後取下，用硬石膏倒出模型。如此便可著手製作出較符合瘻孔之形狀的阻塞器。

結 論

經由本病例之觀察，對於口腔外科手術後應小心檢查是否有口竇穿孔的可能，並且囑託病人合作，做定期口腔檢查。一旦發現瘻孔，應立刻治療，如此才可以避免不必要的併發症。

參考文獻

1. GEORGE A. ZARB, et al: Maxillofacial prosthesis orofacial trauma.

- Dental Clinics of North America, Vol. 26(3): 613-630 July, 1982.
2. CAWSON RA: Essentials of dental surgery and pathology, 3rd ed. Edinburgh: Churchill Livingstone 1978.
3. KILLEY HC, SEWARD GR, KAY LW: An outline of oral surgery. Bristol: John Wright & Sons Ltd 1975.
4. HAANAES HR: A radiographic and clinical follow-up study of 150 oroantral communications, Int. J. Oral Surg. 3; 412-421, 1974.
5. KILLEY HC, KAY LW: An analysis of 250 cases of oroantral fistula treated by the buccal flap, operation, Oral Surg. 24; 726-739, 1967.
6. ANDERSON MF: Surgical closure of oroantral fistula report of a series, J. Oral Surg. 27; 862-863, 1969.
7. AXELSSON A, GREBELIUS N, CHIKEDEL N, JENSEN C: The correlation between the radiological examination and the irrigation findings in maxillary sinusitis, Acta Otolaryng. 69; 302-306, 1970.
8. RICHARD B. LIPOSKY: Immediate repair of the oroantral communication: A preventive dental procedure, J.A.D.A. 103; 727-729, 1981.
9. LEHNERT S: Zur Diagnostik und Therapie der frischen Mund-Antrum-Verbindung nach Zahnextraktion Zahnärztl, Welt/Rundschau. 81; 661-667, 1972.
10. BODIN E: Sun la botryomycose humaine, Arch. de. dermat. et syph., Paris, 4s., III: 289-302, 1902.
11. PLAUT A: botryomycosis in Man, Arch. Path. 23: 602-603, 1937.
12. KITT TH: Dermicrococcus ascoformans und das Mykofibrom des Pferdes, Centralbl. f. Bakt, 3; 177, 1888.
13. MAGROU JE: Les grains botryomycotiques. Leur signification in pathologie et en biologie generales, These de Paris, No. 267, Laval, 1914, L. Barneoud et Cie.
14. JUSELIUS H, KALTIOKALLIO K: Closure of antro-alevolar fistulae, J. Laryngol. Otol. 85; 387-393, 1970.
15. GUTHRIE D: Operative closure of oro-maxillary fistula, Journal of Laryngology and Otology, 47; 459, 1932.
16. AXELSSON A, JENSEN C: The roentgenologic demonstration of sinusitis. Am. J. Roentgenol. Radium Ther Nucl. Med. 124; 129-138, 1975.
17. FASCENELLI FW: Maxillary sinus abnormalities, Arch. Otolaryng. 90; 190-197, 1969.
18. KENNETH D. DOLAN: Paranasal Sinus radiology, Part 4B: maxillary sinuses. Head & Neck Surg. 5; 428-446, 1983.
19. NORMAN JE, CRAIG G: Oro-antral fistula, Oral Surg. 31; 734-743, 1971. Operation, Oral Surg 24(6); 726-739, 1967.
20. WESTBRÖÖK et al: Simultaneous maxillary advancement and closure of bilateral alevolar clefts and oronasal fistulas, J. Oral Maxillofac, Surg. 41; 257-260, 1983.
21. PAUL KK, OTHERS: Management of oroantral fistula, J. Indian Dent Assoc. 46(6); 223-231, 1974.
22. BARTON KK, OROANTRAL

- FISTULAS: a review, *J. La Dent. Assoc.* 31(4); 33-35, 1974.
23. GOODMAN WS, FENTON RS: The treatment of established antro-alevolar fistula. *Can J Otolaryngol.* 1(1); 97-101, 1972.
 24. LEONARD MS: Repair of oronasal fistula with mucoperisosteal island flap, *J. Oral Surg.* 37(7): 511-512, 1979.
 25. THOMA KH: *Oral Surgery*, 5th ed. St. Louis, The C.V. Co. pp. 837-851, 1969.
 26. FICKLING BW: Oral surgery involving the maxillary sinus, *British Dental Journal*, 103; 199, 1957.
 27. CHOUKAS NC, TOTO PD: Pyogenic granuloma-report of a Case, *Oral Surg.* 22; 194, Aug. 1966.
 28. BHASKAR SN, JACOWAY TP: Pyogenic granuloma-clinical features, incidence, history, and result of treatment, *J. Oral Surg.* 24; 391, Sep. 1966.
 29. ANGELOPOULOS AP, Pyogenic granuloma of the oral cavity: Stastical analysis of its clinical features, *J. Oral Surg.* 29; 840-847, Dec. 1971.
 30. MERLINI C, FRUMENTO F: Fermeture des communications buccosinusales avec lambeaux pedicules doubles. *REV. Stomatol. Chir. Maxillofac.* 75; 199-202, 1974.
 31. ALAN A. QUAYLE: A Double flap technique for the closure of oronasal and oroantral fistula. *British J. of Oral Surg.* 19; 132-137, 1981.
 32. SCHUCHARDT K: Zur Methodik des Verschlusses von Defekten im Alevolarfortsatz zahnloser Kiefer. *Dtsch. Zahn-, Mund- u. Kieferheilk, m. Zentr. bl.* 17; 366-369, 1952.
 33. HAGEDOORN A: Telangiectatic Granuloma-Botryomycosis, *Brit. J. Ophth.* 18; 561-570, 1934.
 34. KIMMELSTIEL P, EASLEY CA, JR: Experimental Botryomycosis, *Am. J. Path.* 16; 95-102, 1940.
 35. GEIGER R: Etiology and Pathogenesis of Granuloma Pyogenicum: Case, *Arch. f. Dermat. u. Syph.* 161; 469-475, 1930.
 36. SHAFER WF: A textbook of oral pathology, 3red ed. London, W.B. Saunders Co. 1975.
 37. WATT DM: Cleft palate in edentulous patients, *Br. Dent. J.* 102; 253, 1957.
 38. WALTER JD: A material for retentive obturators, *Dent Pract*, 20; 208, 1970.
 39. BENINGTON IC, WATSON IB, JENKINS WMM, ALLAN GRJ: Restorative Treatment of the Cleft Palate Patient. London, The British Dental Association, pp. 25-27, 1979.
 40. BENINGTON IC, CLIFFORD T: An injection impression technique for palatal defect. *J. of Prosth. Dent*, 47; 4, 414-418, 1982.

Unusual Oroantral Communication and Treatment A Case Report

SHUW-HWEI WANG, BEG-RONG GUO and CHE-TONG LIN

SUMMARY

This is a case of oroantral fistula after dento-alveolar intervention, which there-after fulfilled of strawberry like granulomatous lesion in the right maxillary sinus. The distinguish histopathological features of the lesion are necrotizing inflammation, extreme endothelial proliferation and formation of numerous vascular spaces. Also coccus and spirochete stained with Gram's stain and Gomori's methenamine silver stain were found clearly in bacterial clump. It was treated with surgical enucleation and applied with immediate surgical obturator. After six months, patient was recalled for only crust formation, oral hygiene was instructed then, and a new maxillofacial prosthesis was suggested. The prognosis is good, however long term follow up must be taken to prevent relapse.

School of Dentistry, Taipei Medical College.

Received for Publication: March 7, 1985.