

瘤蠅屬皮下蠅蛆病之一病例報告

鍾文政

摘要

本篇係報告一例少見之腹部瘤蠅屬皮下蠅蛆病，患者為台灣省彰化縣人，男性，34歲，自1981—1984年間，曾多次前往非洲奈及利亞從事商務工作，于1984年6月15日患者從腹部兩側痛、癢且輕微發炎之癩型病灶擠出兩個蟲體，將其中之一個送到本人研究室，經仔細研究，認為係瘤蠅屬之蠅蛆，因為未能鑑定出種別之原因，是在於分類上極重要之後二節（含後氣孔）部份斷落不見，故無法確認係瘤蠅屬中之何種。

前言

蠅蛆病頗流行於世界各地，尤其是熱帶和亞熱帶地區，依其寄生部位⁽¹⁾可分為腸胃部，如胃蠅屬 (*Gasterophilus* sp.)^(2,3)；鼻咽部，如 *Cochliomyia* sp., *Cuteredra* sp.⁽⁴⁾；眼部，如鼻狂蠅屬 (*Rhinoestrus* sp.)⁽⁵⁾，*Gedoelstia* sp.⁽⁶⁾；皮膚部，如瘤蠅 (*Gordylobia* sp.)⁽⁷⁾ 沃蠅屬 (*Wohlfahrtia* sp.)⁽⁸⁻¹⁰⁾，在台灣本地，連日清等^(11,12)曾在台北、基隆做坑廁內蠅蛆之調查，而常見之人體蠅蛆病者為腸道之麻蠅屬 (*Sarcophaga* sp.)⁽¹⁸⁾，但皮膚部者，在本地則未見任何報告，因此特報告此一病例，以資臨床上參考。

病例

蔡××，男性，34歲，台灣省彰化縣人，自1981—1984年間，因商務工作關係，多次前往非洲西部之奈及利亞 (Nigeria)，最近一次係于1984年6月初從奈及利亞經美

國返抵台灣，並於同年6月15日因腹部肚臍上側之兩側 (Figure 1) 各有一處呈現紅、痛

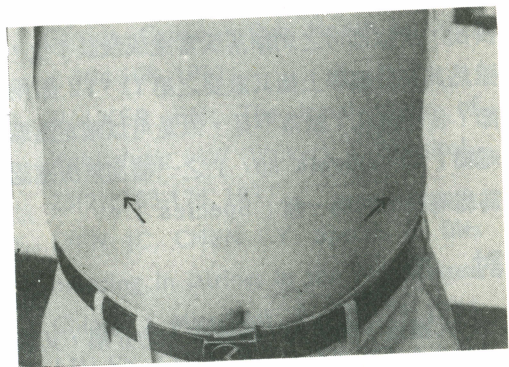


Fig. 1. Two boillike type lesions produced by *Gordylobia* sp. larva on abdomen.

、癢且輕微發炎不適之癩型病灶，患者用力擠出了兩個蟲體，將其中一個送到本人研究室，在顯微鏡下仔細區別。此蟲長約2mm，為第一期之蠅蛆 (Figure 2)，身體全部共分10節。其第一節為頭部且無刺分佈，第2節至第10節均佈滿刺 (Figure 3)，其數目分別為74、92、78、82、109、180、149、116和137等，而第8—10節之刺顯著地比

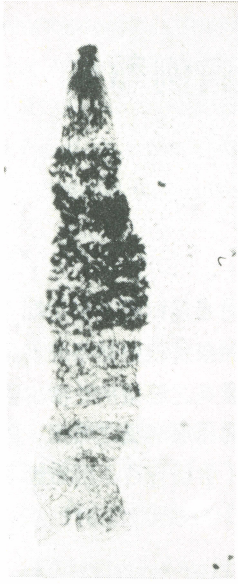


Fig. 2. Larva of *Cordylobia* sp. (x40)

前幾節為小，由於此蟲體係經患者用力從病灶擠出，所以部份之刺斷落或零亂或殘缺不全，雖然其在分類學上極其重要之第 11、12 節兩節（含後氣孔）斷落不見，但是可以確定為瘤蠅屬（*Cordylobia* sp.）之一種而無法確認為瘤蠅屬中的那一種（Species）。

討 論

人體皮下蠅蛆病，按臨床上的分類，其病灶型式可分為兩型：其一為癰型（Boillike or furuncular type），如皮蠅屬（*Dermatobia* sp.）⁽¹³⁾，沃蠅屬（*Wohlfahrtia* sp.）⁽⁸⁻¹⁰⁾，皮下蠅屬（*Hypoderma* sp.）⁽¹⁴⁾，瘤蠅屬（*Cordylobia* sp.）⁽⁷⁾，麗嚙蠅屬（*Callitroga* sp.）…等所引起之皮下蠅蛆病；其二為爬行型（Creeping eruption type），如胃蠅屬（*Gasterophilus* sp.）^(16,17)，皮下蠅屬（*Hypoderma* sp.）⁽¹⁵⁾所引起之皮下蠅蛆病均屬之。

瘤蠅屬（*Cordylobia* sp.）係分佈于非洲，其引起人體皮下蠅蛆病者已知有二種：*C. anthropophaga* 和 *C. rodhaini*。其中分佈于撒哈拉沙漠（Sahara Desert）以南廣大地




Fig. 3. Larva of *Cordylobia* sp. (x100)

區之 *C. anthropophaga* 所引起之病例為最多且最重要，而 *C. rodhaini* 則分佈于非洲之赤道雨林區。此屬雌蠅通常把卵產在混有動物排泄物之沙中，經孵化後，其幼蟲可滯留且耐飢 15 日而不死，一旦遇有適當之宿主，如狗、貓、貓鼬（Mongoose）、猴、鼠和其他齧齒

動物，於此經過或停留時，經接觸而被感染的。Blacklock 等⁽¹⁹⁾亦報告鼠爲自然界中最重要之宿主。本病例之被感染可能途徑爲：一爲其幼蟲經人類之寵物如貓狗等與人接觸而被感染；二爲患者于野外旅遊經過幼蟲停留區因接觸而感染；三爲患者或裸露上身休息或睡眠時，雌蠅把卵產在患者衣服上或裸露身上、經孵化而感染的。此標本從患者身上取出之蠅蛆及病灶部位來看，以第三種方式爲最可能之感染途徑。本病除了流行於非洲外，曾在美洲、德國、英格蘭、意大利和荷蘭（尼德蘭Netherlands）等地區也曾發現人體病例，而 Rice 等⁽⁷⁾認爲係在非洲被感染得來的，本病例患者確爲在非洲奈及利亞因商務工作關係而被感染的。

誌 謝

本檢體標本承蒙台灣省傳染病研究所連日清教授再次鑑定，特此誌謝。

參考文獻

1. HARWOOD RF, JAMES MT: Myiasis. Entomology in human and animal health, 7th ed. Macmillan Pub. Co. Inc., New York, U.S.A., p. 296-318, 1979.
2. JAMES MT: The flies that cause myiasis in man. USDA Pub., 631, p. 175, 1948.
3. ZUMPT F: Myiasis in man and animal in the Old World. Butterworths, London, p. 267, 1965.
4. HATZIOLOS BC: *Cuterebra* larva causing paralysis in a dog. Cornell Vet., 57; 129-145, 1967.
5. PORTSCHINSKY IA: *Rhinoestrus purpureus*, a parasite of horses which deposits its larvae in the eyes of man, mss, summarized transl. from Russian by Miss S.L. Weissman, in library Cornell University, 1908.
6. BISLEY GG: A case of intraocular myiasis in man due to the first stage larva of the Oestrid fly, *Gedoelstia* sp., East Afr. Med. J., 49; 768-771, 1972.
7. RICE PC, GLEASON N: Two cases of myiasis in the United States by the African tumbu fly, *Cordylobia anthropophaga*. (Diptera: Calliphoridae). Am. J. Trop. Med. Hyg., 21; 62-65, 1972.
8. ESCHLE JL, DeFOLIART GR: Rearing and biology of *Wohlfahrtia vigil* (Diptera: Sarcophagidae). Ann. Entomol. Soc. Am., 58; 849-855, 1965.
9. WALKER EM: Cutaneous myiasis in Canada. Canadian Pub. Health J., Oct., p. 504-508, 1931.
10. WALKER EM: The larval stages of *Wohlfahrtia vigil* (Walker). J. Parasitol., 23(2); 163-174, 1937.
11. LIEN JC, CHEN CY: Species of flies breeding in latrines in the Taipei Area. Chinese J. Microbiol., 7; 165-175, 1974.
12. LIU SY, CHEN HH, LIEN JC: A brief study of the bionomics of fly breeding in Keelung City, Taiwan. J. Formosan Med. Assoc., 56; 417-425, 1958.
13. STEELMAN CD: Effects of external and internal arthropod parasites on domestic livestock production. Annu. Rev. Entomol., 21; 155-178, 1976.
14. LECLERQ M, LETAWE-GENIN J: Human hypodermosis. A recent case in Belgium. Spectr. Internat., 19(1); 2-7, 1976.
15. HADWEN S, FULTON JS: On the migration of *Hypoderma lineatum* from the skin to the gullet. Parasitol.,

- 16(1); 98-106, 1924.
16. MELIZER N: Beiträge zur histologie und pathogenese der "Creeping disease". Dermat. Wochechr., 82; 385-395, 1926.
17. MONTGOMERY H: Larva migrans (creeping eruption). Arch. Dermat. Syph., 22; 813-821, 1930.
18. YAMASAKI: *Sarcophaga* myiasis, p. 581. In: Fan, PC. (Ed), Medical Parasitology, 3rd ed., Yang-Ming Medical College, Taipei, Taiwan, R.O.C., 1977.
19. BLACKLOCK B, THOMPSON MG: A study of the Tumbu-fly, *Cordylobia anthropophaga* Grünberg, in Sierra Leone. Ann. Trop. Med. Parastiol., 17(4); 443-510, 1923.

Cutaneous Myiasis of *Cordylobia* sp. (Diptera: Calliphoridae) — A Case Report —

WEN-CHENG CHUNG

SUMMARY

A case of cutaneous myiasis of Cordylobia sp. on abdomen (Figure 1 – 3), which was rarely seen in Taiwan, was found on June 15, 1984. The patient has been in Nigeria, Western Africa, for business during 1981 to 1984. The specimen was pushed out from two boillike type lesions by himself when he felt itch and pain and sent one of them to my laboratory for identification. Because of the specimen is not complete (Posterior spiracle of tail has been lost), we cannot confirm what kind of species of Cordylobia sp. it belongs.

Department of Parasitology, Taipei Medical College, Taipei, Taiwan, R.O.C.

Received for Publication: September 11, 1984.