

私立臺北醫學院 17+9 學年度第 一 學期 ~~期中~~ 期末 考試 (命題) 試題紙

系級	科目	授課教師	考試日期	學號	姓名
護二	身體檢查與評估	廖媛美等	90年1月16日第2節		

※①請注意本試題共 6 張。如發現頁數不足及空白頁或缺印，應當場請求補齊，否則缺少部份概以零分計。  
 ②每張試題卷務必填寫(學號)、(姓名)。

一、選擇題(2分/題)

1. 僧帽瓣狹窄時可聽到的開瓣音為：

- A)S1
- B)S2
- C)OS
- D)Ej

2. 可以聽得到的"生理性分裂音"通常發生在：

- A)S1
- B)S2
- C)OS
- D)Ej

3. 主動脈瓣開啟時可聽到的開瓣音為：

- A)S1
- B)S2
- C)OS
- D)Ej

4. 下列有關男性的生殖泌尿的檢查中，下列敘述何者正確？

- A)絞勒性赫尼亞是指病人的包皮推回後無法回復
- B)可用聽診器來聽診陰囊腫塊來判定是否為赫尼亞
- C)用"透光法"來檢查病人時，如果有陰囊水腫的情形，應是不透光的
- D)尿道的開口是圓形，且位於龜頭的正中央

5. 下列有關女性生殖系統的檢查，下列敘述何者正確？

- A)應請病人在檢查前勿排空膀胱，以便檢查膀胱
- B)如果病人的子宮是向前傾，可以陰道直腸的檢查來評估它
- C)陰道鏡應以潤滑劑來浸泡，以減輕病人的不適
- D)做子宮頸抹片檢查時，有時會造成病人的出血，這是正常的

6. 下列有關女性生殖系統的檢查，下列敘述何者錯誤？

- A)在檢查子宮附件時，常常是觸摸不到的
- B)以手指放置在陰道中，請病人施力壓迫檢查者的手指，如果病人能持續3秒以上，表示是正常的
- C)以雙手觸診時，可以一手的中指及食指放置在陰道，一手放在肚臍正上方加壓
- D)插入陰道鏡時，應以45度角的方式插入

7. 下列有關周邊血管之敘述何者錯誤？

- A)周邊血管的評估主要是透過肢體動脈、靜脈和淋巴系統的視、觸、叩、聽診檢查
- B)下肢靜脈包括深部靜脈及表淺靜脈
- C)深部靜脈、表淺靜脈與交通靜脈均有維持單向血流的瓣膜，且均朝心臟方向開啟
- D>Homan's test 可用來評估深部靜脈系統

8. 下列有關動脈與靜脈之慢性供血不足之敘述，何者錯誤？

- A)間歇性跛行，源於慢性動脈供血不足
- B)慢性靜脈供血不足時，足部與腳指之毛髮會脫落
- C)慢性動脈供血不足時，下肢會呈現冰冷，而慢性靜脈供血不足時，溫度則正常
- D)慢性靜脈供血不足時，下肢疼痛之程度比較不嚴重

務務處印信專用

系 級	科 目	授 課 教 師	考 試 日 期	學 號	姓 名
護二	身體檢查與評估	廖媛美等	____年____月____日第____節		

※①請注意本試題共 6 張。如發現頁數不足及空白頁或缺印，應當場請求補齊，否則缺少部份概以零分計。  
 ②每張試題卷務必填寫(學號)、(姓名)。

務務處 印 用

9. 下列關於指甲之描述，何項錯誤？
- A) 正常的指甲與甲基之角度大約  $160^\circ$ ，觸摸時可感覺到堅實甲基
  - B) 在杵化晚期，甲基明顯腫大且指甲與甲基間角度大於  $180^\circ$
  - C) 杵化原因包括血氧過少或肺癌
  - D) 慢性動脈供血不良之指甲會變薄
10. 下列有關檢查凹陷性水腫(pitting edema)之敘述何者錯誤？
- A) 檢查凹陷性水腫應以大拇指緊緊地且慢慢地壓住
  - B) 壓住時間至少三分鐘
  - C) 通常進行檢查的部位包括整個足背、兩側內踝與整個脛部
  - D) 若出現水腫且嚴重程度達 2+ 時，護理記錄應記錄 edema(2+)
11. 下列有關上肢周邊血管之敘述，何者錯誤？
- A) 如果懷疑手部的動脈供應不足時，應執行 Phalen 氏試驗(Phalen test)，以收集更多的資料
  - B) 橈動脈與尺動脈以手掌中的兩條動脈弓來交通，因此手和手指能受到雙重的保護
  - C) 尺動脈脈搏可在手腕的內側摸到
  - D) 應以食指與中指指墊觸摸動脈，並比較兩邊脈搏之強弱
12. 下列有關上下肢淋巴系統之敘述，何者錯誤？
- A) 從前臂及手掌的尺骨面、小指、無名指與緊靠其旁之中指側而來之淋巴首先注入側腋淋巴結(Lateral axillary nodes)，它位於手臂內側肘上三公分
  - B) 下肢之淋巴系統只有表淺之腹股溝淋巴結(水平群及垂直群)可經由身體檢查來評估
  - C) 乳房完全切除再加上腋淋巴結切除後，常發生手臂與手部之淋巴浮腫
  - D) 直徑大至 1 公分，甚至 2 公分的非疼痛性而分開的腹股溝淋巴結在正常人是常可摸到的
13. 一位 32 歲個案，因車禍被送至急診，GCS 為 E<sub>1</sub>M<sub>2</sub>V<sub>1</sub>。給予疼痛刺激後，肢體之反應為雙手置於身體兩側呈旋前的姿勢，腿部僵硬的伸展且足部蹠屈曲。下列相關敘述，何者是正確的？
- A) 這是頭部創傷後的正常反應，通常於創傷後的 24-48 小時後會自然消失
  - B) 此徵象表示個案可能有腦幹的損傷
  - C) 大腦皮質損傷的個案，才會呈現此徵象
  - D) 個案的腦幹功能已完全喪失
14. 照顧一位接受開顱手術後的病患，我們必須特別注意監測個案的顱內壓。請問您的神經學評估內容應包括哪些？
- A) 深部肌腱反射、生命徵象與協調運動
  - B) 腦神經的評估、運動與感覺功能
  - C) 意識程度、運動功能、瞳孔反應與生命徵象
  - D) 精神狀態、深部肌腱反射與瞳孔反應
15. 當進行三頭肌腱反射時，正常應呈現的反應為：
- A) 前臂往外伸展
  - B) 手掌往內翻
  - C) 手臂往內屈曲
  - D) 手掌肌肉收縮，拇指抽動
16. 一位 35 歲男性，住院接受例行的健康檢查，當您測試跟腱反射時，無任何反應出現。此時您的處置應為：
- A) 繼續完成其他的檢查，結束後再重新測試深部肌腱反射
  - B) 在個案的病歷上記錄其跟腱反射為 "0"
  - C) 將個案轉介給神經專科醫師
  - D) 請個案雙手手掌上下互扣，並用力拉；再次測試此反射

私立臺北醫學院 17+9 學年度第一學期 期中 考試 (命) 題紙

系級	科目	授課教師	考試日期	學號	姓名
護二	身體檢查與評估	廖媛美等	____年____月____日第____節		

※①請注意本試題共 6 張。如發現頁數不足及空白頁或缺印，應當場請求補齊，否則缺少部份概以零分計。  
 ②每張試題卷務必填寫(學號)、(姓名)。

17. 當您請一位 68 歲個案雙腿併攏，兩手置於身體兩側並閉上雙眼時，她出現身體晃動的情形，而且自然地將雙腳分開。您應如何記錄？  
 A) Homan's sign (+)  
 B) Romberg's test (+)  
 C) Kernig's sign (+)  
 D) 協調功能缺失
18. 一位 70 歲的婆婆，告訴您每天清晨從床上起來，或是坐很久以後突然站起來，會覺得頭很暈很重，每回都覺得自己就要跌倒了。您的反應是：  
 A) 請婆婆更換姿勢的時候，要慢慢地改變  
 B) 請婆婆多喝牛奶  
 C) 為她進行整套的神經學檢查  
 D) 詢問婆婆最近是不是常覺得很累
19. 下列關於腦部功能之敘述，何者正確？  
 A) 下視丘負責調節溫度與規律的睡眠  
 B) 語言中樞位於小腦  
 C) 基底核負責控制主動性的活動  
 D) 視覺中樞位於大腦的顳葉
20. 下列關於感覺功能之敘述，何者正確？  
 A) 輕觸覺與痛覺、溫覺的傳導路徑是相同的  
 B) 執行振動覺測試時，由最接近身體的近端關節開始  
 C) 位置感的傳導是經由脊髓後角到達大腦的皮質區  
 D) 兩點辨識感最不靈敏的區域，是在上臂與大腿
21. 下列關於 GCS 的敘述，何者正確？  
 A) 最低分為 0 分  
 B) 評估的項目為：眼睛睜開能力、最佳肌肉力量與最佳言辭反應  
 C) 受到痛刺激時才睜眼，記錄為 1 分  
 D) 常用的疼痛刺激法為：壓病患的指甲床或捏乳頭
22. 下列關於反射對應之脊髓節段的相關敘述，何者不正確？  
 A) 肱二頭肌反射由 C5 與 C6 協調  
 B) 肱二頭肌反射由 C5 與 C8 協調  
 C) 膝反射由 L2、L3 與 L4 協調  
 D) 踝反射由 S1 協調
23. 下列關於精神狀態評估的敘述，何者不正確？  
 A) 評估個案的高等認知功能時，需考慮個案的教育文化背景與其過去的生活經驗  
 B) 請個案依序複製由簡而繁的圖形，可測試其結構能力  
 C) 正常人進行遞減 7 序列的測試時，在 30 秒至 1 分鐘內應能完成，並且少於 4 個錯誤  
 D) 測試個案的遠事記憶時，可詢問個案當天早上發生的事件
24. 下列關於十二對腦神經的相關敘述，何者不正確？  
 A) 第五對腦神經的感覺枝，負責掌管舌頭前 2/3 的味覺  
 B) 第三、四、六對腦神經負責掌管眼球的運動  
 C) 第十二對腦神經負責的是舌頭的運動功能  
 D) 大部份的腦神經源自間腦與腦幹

務必認真  
 勿弄錯  
 勿弄錯

系 級	科 目	授 課 教 師	考 試 日 期	學 號	姓 名
護二	身體檢查及評估	廖媛美等	____年____月____日第____節		

\*①請注意本試題共 6 張。如發現頁數不足及空白頁或缺印，應當場請求補齊，否則缺少部份概以零分計。  
 ②每張試題卷務必填寫(學號)、(姓名)。

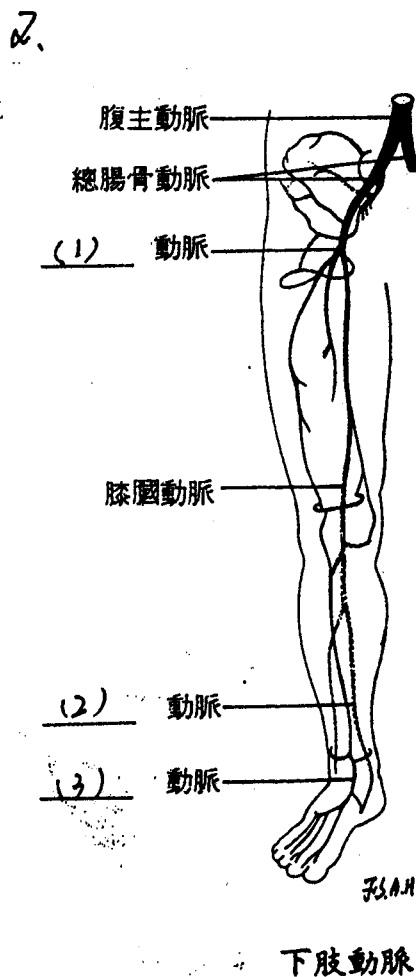
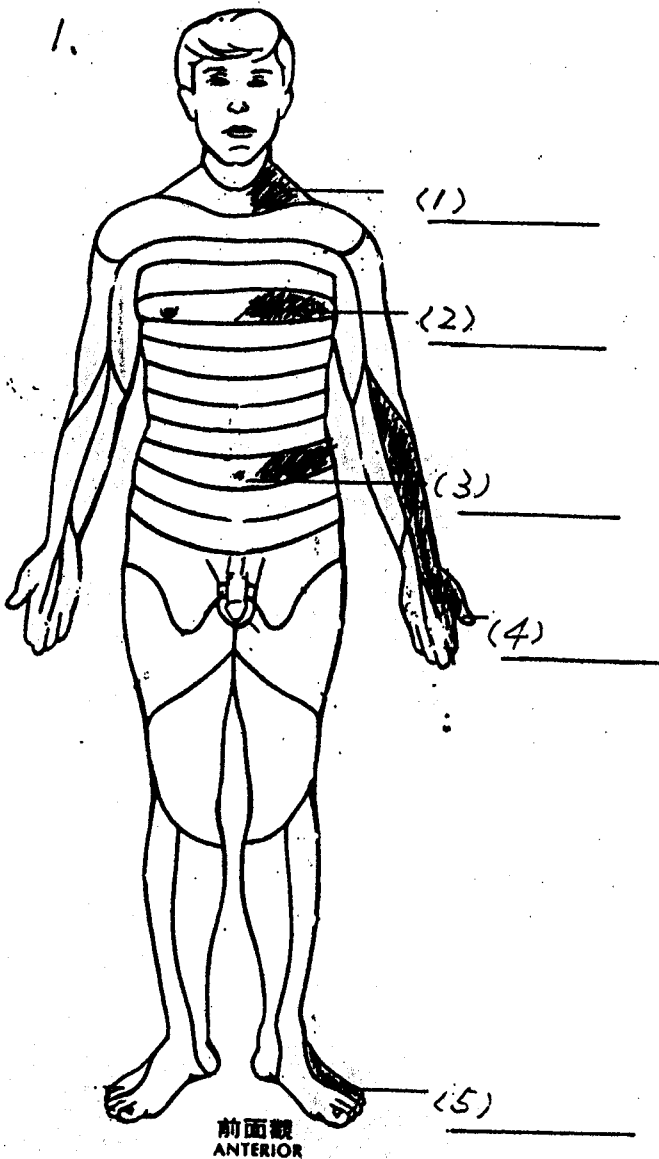
25. 下列關於神經檢查特殊操作的敘述，何者不正確？
- A) 洋娃娃眼測試(眼頭反射)，通常只施測於昏迷的病患
  - B) 進行眼前庭反射測試時，一定要先確認個案的耳膜是完整的
  - C) Kernig's sign 可用來判定個案的腦幹功能是否完整
  - D) 昏迷個案需禁用散瞳劑，以免影響瞳孔的觀察

二、填空题(1分/格)

1. 男性成熟的等級(SMRs)是觀察那三種特徵的發展: \_\_\_\_\_, \_\_\_\_\_, \_\_\_\_\_
2. 在做子宮頸的觸診時，應注意其: 位置, \_\_\_\_\_, \_\_\_\_\_, \_\_\_\_\_, 及有無觸痛等

三、填圖題(1分/格)

1. 請列出灰色區域，是由那一節段的脊髓神經所支配。
2. 請填出動脈名稱。



務務部專用

系級	科目	日	授課教師	考試日期	學號	姓名
護二	身體檢查及評估		廖媛美等	____年____月____日第____節		

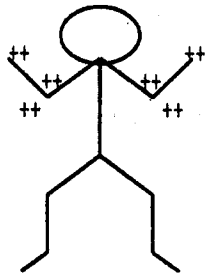
\*①請注意本試題共 6 張。如發現頁數不足及空白頁或缺印，應當場請求補齊，否則缺少部份概以零分計。  
 ②每張試題卷務必填寫(學號)、(姓名)。

務務處專用

四、問答題

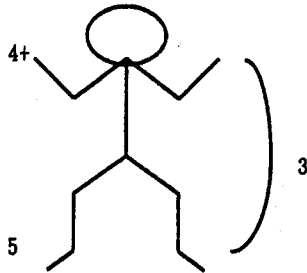
- 欲加強病人主動脈之心雜音聽診，可採哪兩種評估姿勢及方法。(6分)
- 如何分辨頸靜脈及頸動脈脈搏。(6分)
- 請說明在女性生殖器檢查中，如何觸巴氏腺(Bartholin's gland)及史氏腺。(6分)
- 請簡述執行顏色改變試驗(Perfusion test)之時機及正常結果之判讀。(3分)
- 肌肉強度可分成 0-5 級，請詳細說明各分級所代表的意義。(6分)
- 請說明下列記錄所表示的是什麼?(9分)

(1) DTR



Right Left

(2) MP



Right Left

(3) Physical Examination

Conscious : Clear, E<sub>4</sub>McVs \_\_\_\_\_

Neck : JVE (-) \_\_\_\_\_

LAP(-) \_\_\_\_\_

私立臺北醫學院 111 學年度第 一 學期 期中 考試 (命試) 題紙

系級	科目	授課教師	考試日期	學號	姓名
護二	身體檢查與評估	廖媛美等	____年____月____日第____節		

※①請注意本試題共 6 張。如發現頁數不足及空白頁或缺印，應當場講求補齊，否則缺少部份概以零分計。  
 ②每張試題卷務必填寫(學號)、(姓名)。

務必認真  
填寫

一、選擇題答案(2分/題)

1	2	3	4	5	6	7	8	9
10	11	12	13	14	15	16	17	
19	20	21	22	23	24	25		

二、填充題答案(1分/格)

1			
2			

三、填圖題答案(1分/格)

第一題	1	2	3
	4	5	
第二題	1	2	3