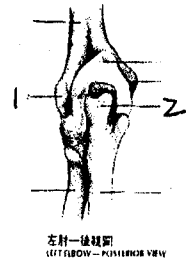


系級	科目	授課教師	考試日期	學號	姓名
醫一	身體檢查與評估	王淑怡	92年1月14日 第10-15節		

*①請注意本試題共 2 張。如發現頁數不足及空白頁或缺印，應當場請求補齊，否則缺少部份概以零分計。
 ②每張試題卷務必填寫(學號)、(姓名)。

一、選擇題 72% (每題 2 分)：

- 下列何者不構成精索
 A) 輸精管 B) 肌肉組織 C) 血管 D) 骨骼
- 其發生頻率最少見，且女性較男性常見的腹股溝區域的赫尼亞為：
 A) 間接腹股溝赫尼亞 B) 直接腹股溝赫尼亞 C) 股部赫尼亞 D) 以上皆是
- 執行女性生殖泌尿系統的檢查時，以下敘述何者為非？
 A) 讓受檢者在檢查前將尿解乾淨 B) 宜適度予以覆蓋及解釋
 C) 讓受檢者雙手可舉高超過頭部 D) 檢查時要隨時注意受檢者的臉部表情
- 有關執行肛門直腸檢查之敘述，下列何者為非？
 A) 側臥姿可以幫助檢查出直腸較上方的癌症
 B) 宜適度的覆蓋與解釋
 C) 將手指深入直腸，順時鐘然後逆時鐘以檢查直腸壁
 D) 當觸診前列腺後壁時，易引發尿液感，但並不會真正排尿
- 將受檢者的腕關節使其急屈曲60秒之久，或將手背相互壓迫成直角的檢查為：
 A) Balloon sign
 B) Phalen's test
 C) Bulge sign sharp
 D) Tinel's test
- 右圖為王小姐左手肘的後視圖，請選出「1」的名稱為何？
 A) 外上髁 B) 內上髁 C) 鷹嘴突 D) 尺骨
- 右圖為王小姐左手肘的後視圖，請選出「2」的名稱為何？
 A) 外上髁 B) 內上髁 C) 鷹嘴突 D) 尺骨
- 續上題，王小姐主訴在左手肘有不適感，你為其主護護士，下列敘述何者為非？
 A) 進行檢查時要將受檢者的手臂適當支托彎曲70度
 B) 視診應注意其關節處有無腫脹或變形
 C) 觸診的部位包含尺骨表面、肱骨外上髁等
 D) 肘關節可執行的關節活動包含有：伸直、屈曲及尺側偏移等
- 下列對於執行肌肉骨骼檢查的一般原則之敘述，何者為非？
 A) 需檢視其部位的對稱性
 B) 肌肉力量2分表示該部位的肌肉力量為可以對抗重力但是不可以對抗阻力
 C) Crepitation乃指在關節或肌腱活動時，可以感覺或聽到嘎吱摩擦的聲音
 D) 亦需檢視周圍皮膚的情況，及有無肌肉萎縮的情形
- 依序排列執行窺陰器陰道內檢的前後順序：①窺陰器以傾斜角度放入陰道 ②固定窺陰器將雙葉打開 ③兩指將會陰體下壓 ④鏡葉轉至水平放入陰道
 A) ①→②→③→④ B) ②→③→④→① C) ③→④→①→② D) ④→①→②→③



臺北醫學大學九十二學年度第一學期 **期中** 考試 (命試) 題紙

系級	科目	授課教師	考試日期	學號	姓名
A卷	身體檢查與評估	王淑怡	92年1月14日 第 10 節		

※①請注意本試題共 2 張。如發現頁數不足及空白頁或缺印，應當場請求補齊，否則缺少部份概以零分計。
 ②每張試題卷務必填寫(學號)、(姓名)。

- 有關腹部視診，下列何者正確？
 ①觀察腹部的對稱性 ②觀察隨呼吸及腸蠕動之波動 ③評估女性個案時，發現下腹部 1/3 有異常突出，應懷疑有婦科疾病 ④評估右上腹部有異常突出，應懷疑脾臟及胃的疾病
 A)①②③ B)①③④ C)①②④ D)①②③④
- 有關腹部聽診，下列何者正確？
 ①腸音活躍可能是腹膜炎的情形 ②腹瀉的病人腸音活躍 ③腹主動脈於劍突下偏左處聽診 ④腸骨動脈於臍與腸骨前上脊連線中點聽診
 A)①② B)①③ C)③④ D)②④
- 腹部叩診中，下列何者正確？
 ①腹水叩診的方法稱液體波動試驗 ②腹水叩診的方法稱濁音移位法 ③腹部叩診用以評估肝脾大小的方法為拳叩法 ④拳叩診用於評估肝脾腎有無疼痛的問題
 A)①③ B)①② C)②④ D)③④
- 急性盲腸炎測驗中，請個案平躺、伸直右腿舉起，檢查者自膝上方施力下壓，個案表示下腹部異常疼痛，其記錄何者正確？
 A) Murphy's sign (+) B) Obturator sign (+)
 C) McBurney's sign (+) D) Psoas sign (+)
- 在肝臟叩診時，下列何者正確？
 ①通常用來表示肝臟大小者有右鎖骨中線及胸骨中線 ②正常高度範圍約為右胸骨中線4-8公分，右鎖骨中線6-12公分 ③叩診肝臟時，自臍之水平線向上叩診，當聲音由濁音轉為鼓音時，表示已叩至肝臟下緣 ④自肺部(約第五肋間)往下叩診，當聲音由回響轉為濁音時，表示已叩至肝臟上緣
 A)①②③ B)①②④ C)①③④ D)②③④
- 有關腹部評估，下列何者正確？
 A)評估的步驟正確為：視→觸→叩→聽 B)請個案仰臥伸直雙腳，可協助其放鬆
 C)個案指出之疼痛部位，應到最後才檢查 D)暴露部位為劍突以下至生殖器
- 有關腹部觸診，下列何者正確？
 A)請個案深吸氣並運用深觸診，可測得肝下緣 B)觸診腎臟時，左腎比右腎低約 1-2 公分
 C)觸診肋骨下緣連線兩側，可觸得腹主動脈搏動 D)觸診腹水的方法稱濁音移位法
- 當發現個案肚臍周圍有發紺的情形，可能為急性胰臟炎的何種徵象？
 A) Grey-Turner's sign B) Psoas sign
 C) Murphy's sign D) Cullen's sign
- 當右上腹腸內充滿空氣時叩診肝臟，可能造成叩診時肝臟大小有何變化？
 A)沒有變化 B)假性增大 C)假性減小 D)兩者毫無關係
- 觸診皮膚溫度應利用下列何部位進行檢查？
 A)手指指腹 B)手指指尖 C)手背 D)手掌掌面
- 對於腿圍測量檢查之敘述，下列何者為非？
 A)在懷疑個案有水腫時測量即可，不需常規性執行
 B)測量足踝圍時，測量點應為足踝上最小圓周
 C)測量小腿圍時，測量點應為膝微彎曲時小腿中段
 D)測量大腿圍時，測量點應為腳膝伸展時髌骨上方大腿中段

系級	科目	授課教師	考試日期	學號	姓名
內科	身體檢查	王淑怡	92年1月14日 第10-11節		

*①請注意本試題共 2 張。如發現頁數不足及空白頁或缺印，應當場請求補齊，否則缺少部份概以零分計。
 ②每張試題卷務必填寫(學號)、(姓名)。

22. 對手壓試驗之敘述，下列何者為是？
 - A)對於不方便站立之病患，可採臥姿接受檢查
 - B)檢查者置於病患腿部之兩手間距離應為 15-20 公分才恰當
 - C)若結果發現血管有搏動感，代表交通瓣膜功能不良
 - D)若結果發現血管有搏動感，代表深部靜脈瓣膜功能不良
23. 對於上滑車淋巴結之敘述，下列何者為非？
 - A)當其有腫大疼痛的現象表示小指或前臂有感染或發炎之問題
 - B)當觸診發現上滑車淋巴結腫大時，應繼續觸診側腋淋巴結
 - C)偶而觸診到小而無痛的結節是正常的
 - D)其觸診位置應在距離鷹嘴突上 3 指處
24. 反向充血測驗主要是評估下列何者之功能？
 - A)靜脈瓣膜 B)微血管 C)淋巴結 D)動脈
25. 微血管充盈試驗中，指甲床由蒼白回復到紅潤的時間應為：
 - A)<3 秒 B)<4 秒 C)<5 秒 D)<6 秒
26. 第一心音出現表示：A)房室瓣瓣膜開啟 B)心舒張期開始 C)半月瓣瓣膜關閉 D)心收縮期開始
27. 有關生理性分裂音的敘述，何者為是？
 - Ⓐ於第一心音發生 Ⓑ於第二心音發生 Ⓒ於吸氣期發生 Ⓓ於呼氣期發生
 - A)ⒶⒸ B)ⒶⒹ C)ⒷⒸ D)ⒷⒹ
28. 評估頸部血管檢查之敘述，何者為是？
 - A)頸靜脈觸診的位置為胸鎖乳突肌內側約與環狀軟骨同高度
 - B)頸靜脈壓測量以頸靜脈搏動最高點為零點
 - C)頸靜脈怒張乃常見於心衰竭、心包填塞患者
 - D)頸動脈搏動會因姿勢、呼吸而改變
29. 協助伍老太太心臟血管身體評估檢查，下列注意事項之敘述何者為是？
 - A)顧及伍老太太隱私，配合其要求可穿著胸罩執行聽診 B)檢查過程依序為視→叩→聽→觸
 - C)檢查前要求伍老太太先排空膀胱 D)因右手有點滴滴注，故檢查者宜站左側
30. 當叩診心臟所產生之回音，稱為：
 - A)Murmurs B)Resonance C)Dullness D)Bruits
31. 頸部血管與心臟聽診之敘述，何者為非？
 - A)請受檢者深呼吸以膜面聽頸動脈是否有 Bruit
 - B)聽診心音內容宜包括 S1、S2、收縮期中額外雜音 (Ej)、舒張期額外雜音 (S3、S4、OS)、Murmurs
 - C)檢查主動脈雜音的方式宜採微前傾坐姿，完全吐氣並閉氣，以膜面置心基的位置聽診
 - D)檢查 S4、二尖瓣雜音的方式宜採稍左側臥，以鐘面輕置心尖搏動的位置聽診
32. 根據身體評估之記錄原則，下列記錄何者較佳？
 - A)「藉由觸診結果得知有壓痛感」 B)「左下腹有一似檸檬般大小的腫塊」
 - C)「患者喝醉且態度霸道，另人厭惡」 D)「嘴唇乾澀，略顯蒼白，外觀瘦弱」

臺北醫學大學九十二學年度第一學期 **期中** 考試 **命** 題紙

系級	科目	授課教師	考試日期	學號	姓名
醫二	身體檢查科	王叔倫	92年1月14日		

*①請注意本試題共 2 張。如發現頁數不足及空白頁或缺印，應當場請求補齊，否則缺少部份概以零分計。
 ②每張試題卷務必填寫(學號)、(姓名)。

33. 執行心前區觸診，下列何項不包括：
 A) 心尖脈觸診需以食、中指指腹評估
 B) 方向為心基部→胸骨左側緣→心尖部
 C) 病人平躺且床頭搖高45度、雙手溫暖、以手背緊貼著胸壁
 D) 評估是否有心雜音之震顫
34. 收集心臟血管系統評估之資料，宜具備下列相關知識，何者為非？
 A) 心循環走向為 R Ventricle→Pulmonic artery→Pulmonic vein→L Atrium
 B) 第五肋間左鎖骨中線的內側部為最大心搏點 (Point of Maximal Impulse; PMI)
 C) 鎖骨與胸骨體接合處稱為 Angle of Louis
 D) 心尖區乃為左心室區；心基區則為右心室區
35. 彭老太太目前 CVP 值為 9.5，請問 JVP 值為何？
 A) 9.5 B) 4.5 C) 14.5 D) 19.5

二、 配合題 8% (每格 1 分)：請將右側選項代碼(A~H)直接填入於左側

- | | |
|------------------------|-----------------|
| _____ (1) 三尖瓣區 | A. 第二肋間胸骨左緣 |
| _____ (2) Palpation | B. 第二肋間胸骨右緣 |
| _____ (3) Auscultation | C. 觸診 |
| _____ (4) 肺動脈瓣區 | D. 叩診 |
| _____ (5) 主動脈瓣區 | E. 第五肋間胸骨左緣 |
| _____ (6) Inspection | F. 聽診 |
| _____ (7) 僧帽瓣區 | G. 第五肋間左鎖骨中線交叉點 |
| _____ (8) Percussion | H. 視診 |

一、 選擇題 70% (每題 2 分)：請將答案以打「✓」標示於框內

	1	2	3	4	5	6	7	8	9	10	11	12	13	14	15	16	17	18	19	20	21	22	23	24	25	
A																										
B																										
C																										
D																										

	26	27	28	29	30	31	32	33	34	35
A										
B										
C										
D										

臺北醫學大學九十二學年度第一學期 **期中** 考試 **命(試)** 題紙

系級	科目	授課教師	考試日期	學號	姓名
二卷	身體檢查與評估	王淑怡	92年1月14日 第10-50節		

*①請注意本試題共 5 張。如發現頁數不足及空白頁或缺印，應當場請求補齊，否則缺少部份概以零分計。
 ②每張試題卷務必填寫(學號)、(姓名)。

三、 填充題 22% (每格 1 分)：請將答案直接填入

- 構成肩旋轉肌環的肌肉包含：_____、_____、_____、_____
- 請寫出下列名稱之中文：abduction _____、extension _____、pronation _____
- 賈先生，為一加護病房病患，當醫師準備為其插撓動脈之動脈導管時，為確保其在插上導管後上肢血循環良好，應在插管前為其做何種測驗？_____，而其測驗結果之正常判讀為：_____
- 檢查病患是否有凹陷性的水腫時，其觸診位置應選擇何處較為恰當(任寫一部位即可)_____；
 檢查時每個部位應至少壓多久時間？_____
- 當病患行走時有腿部疼痛之主訴或觸診動脈搏動脈搏有減弱的現象，您可以為個案執行_____ (檢查名稱)來確定個案是否有下肢動脈供血不良的情形
- 「請病患平躺，將病患足部作背屈動作，詢問小腿是否有疼痛加劇情形」，如結果為陽性反應則表示病患正經歷何種問題？_____
- 請判讀目前周先生身評結果各代表意義：Muscle power 3 分；_____、
 DTR 1+；_____、Pitting edema 2+；_____、
 Pulsation 3+；_____、Bowel sound hypoactive；_____
- 請寫出腹部四象限分法之解剖位置？_____ (2分)
- 身體評估英文全文為：_____
- 詢問個案不舒服的症狀可運用哪些原則收集資料(以英文字母作答)？_____